FACULTÉ DE MÉDECINE DE PARIS

ANNÉE 1958 N° 379

THÈSE

POUR LE

DOCTORAT EN MÉDECINE

PAR

Yves HUET DE BAROCHEZ

Ancien Interne des Hôpitaux de Paris

LES KERATODERMIES PALMO-PLANTAIRES CONGENITALES

A propos d'une forme clinique familiale pure,
du type Thost-Unna

Recherche d'une association factorielle

Président : **Monsieur R. TURPIN,** Professeur

Digitized by the Internet Archive
in 2026

https://archive.org/details/IA41552215_0057

A notre Maître et Président de Thèse
Le Professeur R. TURPIN
Professeur de la Chaire d'Hygiène et de Clinique de la Première Enfance,
Médecin de l'Hôpital Trousseau.

Qui nous a fait l'honneur denous confier ce travail et d'accepter la présidence de notre thèse.

Qu'il trouve ici le témoignage de notre reconnaissance et de notre respectueux attachement.

UNIVERSITEITSBIBLIOTHEEK - LEIDEN -

A NOS MAITRES DANS LES HOPITAUX DE PARIS

EXTERNAT :

Monsieur le Docteur Sylvain BLONDIN
Monsieur le Professeur Jean HAMBURGER
Monsieur le Professeur PASTEUR VALLERY-RADOT
Monsieur le Professeur Jacques DECOURT
Monsieur le Professeur Agrégé Stanislas de SEZE
Monsieur le Docteur Robert Alexandre MARQUEZY
Monsieur le Professeur Jean CATHALA

INTERNAT :

Monsieur le Docteur Marc CHEVALLEY
Monsieur le Professeur Maurice [illegible]
Monsieur le Professeur Jacques DECOURT
Monsieur le Docteur Jean BOUSSER
Monsieur le Professeur PASTEUR VALLERY-RADOT
Monsieur le Docteur Pierre de GRACIANSKY
Monsieur le Professeur Raymond TURPIN.

A NOS AUTRES MAITRES DANS LES HOPITAUX :

Monsieur le Professeur Agrégé Paul MILLIEZ
Monsieur le Professeur Agrégé André DOMART
Monsieur le Professeur Agrégé René WOLFROMM
Monsieur le Professeur Agrégé ClaudeLAROCHE
Monsieur le Professeur Agrégé P. CHASSAGNE
Monsieur le Professeur Agrégé D. CHRISTOL
Monsieur le Docteur A. SARRAZIN
Monsieur le Docteur J. CANIVET
Monsieur le Docteur J.M. MICHARD
Monsieur le Docteur D. FRITEL
Monsieur le Docteur LAGRUE
Monsieur le Docteur S. BOULLE
Monsieur le Docteur J. LAFOURCADE
Monsieur le Docteur R. GORIN
Monsieur le Docteur CRUVEILHIER

PROFESSEURS HONORAIRES :

MM. Bénard (H.), Brocq (P.), Bulliard (H.), Cadenat (F.), Carnot (P.), Chabrol (Et.), Champy (C.), Chevassu (M.), Debré (R.), Delbet (P.), Donzelot (E.), Gastinel (P.), Guillain (G.), Halphen (E.), Harvier (P.), Laroche (G.), Laubry (Ch.),Lemaître (F.), Levy-Solal (E.), Lhermitte (J.), Lian (C.), Loeper (M.), Marion (G.), Mathieu (P.), Mocquot (P.), Mondor (H.), Mulon P.), Olivier (E.), Richet (Ch.), Sannié (Ch.), Sézary (A.), Tanon (L.), Velter E.).

DOYEN	Léon BINET Membre de l'Institut
ASSESSEUR	Jean VERNE

I. - PROFESSEURS

	MM.
Anatomie	CORDIER (G.)
Anatomie pathologique	DELARUE (A.)
Bactériologie	FASQUELLE (R.)
Biochimie médicale	JAYLE (M.F.)
Biologie appliquée à l'Education physique et aux sports	CHAILLEY-BERT (P.)
B iologie médicale et sociale	FAUVERT (R.)
Cancérologie médicale et sociale	BERNARD(J.)
Clinique de cardiologie	MOUQUIN (M.)
Cliniques chirurgicales	
Beaujon	SICARD (A.)
Cochin	QUENU (J.)
Hôtel-Dieu	MENEGAUX (G.)
Salpétrière	MOULONGUET (P.)
Clinique chirurgicale réparatrice et orthopédique	MERLE D'AUBIGNE (R.)
Clinique de Chirurgie cardio-vasculaire	de GAUDART-D'ALLAINES(F.)
Clinique de Chirurgie infantile et orthopédie	FEVRE (M.)
Clinique de Chirurgie pleuro-pulmonaire	MONOD (R.)

	MM.
Clinique gynécologique	FUNCK-BRENTANO (P.)
Clinique desMaladies cutanées et syphilitiques	DEGOS (R.)
Clinique des maladies des enfants	CATHALA (J.)
Clinique des maladies infectieuses	MOLLARET (P.)
Clinique des maladies mentales et de l'encéphale	DELAY (J.)
Clinique des maladies métaboliques	HAMBURGER (J.)
Clinique des maladies du sang	CHEVALLIER (P.)
Clinique des maladies du système nerveux	ALAJCUANINE (T.)
Cliniques médicales	
Bichat	JUSTIN-BESANCON (L.)
Broussais	de GENNES (L.)
Cochin	MOREAU (R.)
Hôtel-Dieu	BARIETY (M;)
Clinique médicale d'hydro-climatologie thérapeutique	DEBRAY (C.)
Clinique médicale propédeutique	PASTEUR VALLERY-RADOT (L.)
Clinique médico-sociale du diabète sucré et des maladies de la nutrition....	BOULIN (R.)
Clinique de neuro-chirurgie	PETIT DUTAILLIS (D.)
Cliniques obstétricales	
Baudeloque	LACOMME (M.)
Port-Royal	VARANGOT (J.)
Clinique d'obstétrique et de gynécologie	LANTUEJOUL (P.)
Clinique ophtalmologique	RENARD (G.)
Clinique oto-rhino-laryngologique	AUBIN (A.)
Clinique de pneumo-phtisiologie	BERNARD (E.)
Clinique psychiatrique infantile	HEUYER (C.)
Clinique de puériculture	LELONG (M.)
Clinique rhumatologique médicale et sociale	COSTE (F.)
Clinique stomatologique	DECHAUME (M.)
Clinique thérapeutique chirurgicale	SENEQUE (J.)
Clinique thérapeutique médicale	LEMAIRE (A.)
Clinique urologique	FEY (B.)

	MM.
Embryologie	GIROUD (A.)
Génétique médicale	LAMY (M.)
Histoire de la médecine et de la chirurgie	SOULIE (Pl.)
Histologie	VERNE (J.)
Hygiène et clinique de la première enfance	TURPIN (R.)
Hygiène et médecine préventive	JOANNON (C.)
Médecine légale	PIEDELIEVRE (R.)
Médecine du Travail	DESOILLE (H.)
Parasitologie et histoire naturelle médicale	GAILLARD (H.)
Pathologie chirurgicale	COUVELAIRE(R.)
Pathologie exotique	LAVIER (G.)
Pathologie expérimentale et comparée	LENEGRE (J.)
Pathologie humorale et immunologie expérimentale (chaire à titre personnel)	MERKLEN (F.)
Pathologie médicale	DECOURT (J.)
Pathologie et thérapeutique générales	GARCIN (J.)
Pédiatrie sociale	MARIE (J.)
Pharmacologie et matière médicale	HAZARD (R.)
Physico-chimie médicale (Chaire à titre personnel	DOGNON (A.)
Physiologie	BINET (L.)
Physique médicale	STROHL (A.)
Radiologie médicale	DESGREZ (H.)
Technique chirurgicale	PATEL (J.)
Thérapeutique	BROUET (G.)

II. - PROFESSEURS SANS CHAIRE
MAITRES DE CONFERENCES-AGREGES ET AGREGES.

Anatomie	DELMAS (A.), pr.s.ch.
	CABROL (C.)
	DEBEYRE (J.)
	OLIVIER (G.)

Anatomie pathologique	MM. GAUTHIER-VILLARS (Mlle P.) pr. s. ch. BUSSER (F.) Gouygou (Ch.)
Bactériologie	NEVOT (A.) pr.s;ch. CHRISTOL (D.)
Biochimie médicale	ETTORI (J.) pr.s.ch. DESGREZ (P.) POLONOVSKI (J.) SCHAPIRA (R.)
Biologie médicale	BOURLIERE (F.)
Dermato-Syphiligraphie	DUPERRAT (R.)
Embryologie	TUCHMANN-DUPLESSIS (H.)
Histologie	COUJARD (R.) N.... N....
Hydrologie	CORNET (A.)
Hygiène	BOYER (J.) pr.s.ch. DEPARIS (M.) pr.s.ch.
Maladies infectieuses	BASTIN (R.)
Médecine légale	DEROBERT (L.) pr.s.ch. GAULTIER (M.) HADENGUE (A.)
Médecine du travail	ALBAHARY (C.)
Neuro-chirurgie	DAVID (M.)
Neurologie	LHERMITTE (F.)
Obstétrique	GRASSET (J.) LE LORIER (G.) LEPAGE (F.) MERGER (R.) MORIN (P.) RAVINA (J.) ROBEY (M.)
Ophtalmologie	BREGEAT (P.) DESVIGNES (P.)

	MM.
Orthopédie	JUDET (R.)
Oto-rhino-laryngologie	AUBRY (M.) MAURO R.)
Parasitologie	BRUMPT (L.C.)
Pathologie chirurgicale	ABOULKER (P.) BARCAT (J.) BAUMANN (J.) CAUCHOIX (J.) DUBOST (C.) FAUREL (J.) FLABEAU (F.) GERMAIN (A.) GOSSET (J.) LAURENCE (G.) LORTAT-JACOB (J.) MATHEY (J.) OLIVIER (Cl.) POILLEUX (F.) THOMERET (G.) VERNE (J.M.)
Pathologie expérimentale	LOEPER (J.) MAURICE (P.)
Pathologie médicale	BOUDIN (G.) BOUVIER (J.B.) BRICAIRE (H.) BRISSAUD (H.) CASTAIGNE (P.) CONTE (M.) DEROT (M.) DOMART (A.) LAMOTTE (M.) LAROCHE (C.P.) MACREZ (Cl.) MILLIEZ (P.) PEQUINOT (H.) PERRAULT (M.) RAMBERT (P.) ROYER (P.)

	MM.
Pathologie médicale (suite)	THIERRY (St.)
	TURIAF (J.)
	WOLFROMM (R.)
	N...
Pédiatrie	JOSEPH (R.)
	MOZZICONACCI (P.)
	POLONOVSKY (Cl.)
Pharmacologie	CHEYNOL (J.) pr.s.ch.
	LEVY(Mlle J.) pr.s.ch.
Physiologie	BARJETON(D.) pr.s.ch.
	PARROT (J.) pr.s.ch.
	DEJOURS (P.)
Physique médicale	DJOURNO (A.) pr.s.ch.
	GOUGEROT (L.)
Pneumo-phtisiologie	KREIS (B.)
Psychiatrie	PICHOT (P.)
Psychiatrie infantile	MICHAUX (L.)
Rhumatologie	DELBARRE (F.)
Stomatologie	CERNEA (P.)
	CHAPUT (MmeA.)
Thérapeutique	CHASSAGNE (P.)
Urologie	KUSS (R.)

III. - PROFESSEURS SANS CHAIRE ET AGREGES

CHARGES DE COURS DE CLINIQUE ANNEXE
à titre permanent.

	MM.
Clinique chirurgicale	AMELINE (A.)
	HUGUIER (J.)
	LEGER (L.)
	PADOVANI (P.)
	ROUX (M.)

	MM.
Clinique neurologique	DE SEZE (S.)
Clinique obstétricale	MAYER (M.)°
Clinique ophtalmologique	OFFRET (G.)
Clinique pédiatrique	LAPLANE (R.)
Clinique psychiatrique	BARUK (H.)

Secrétaire général de la Faculté	M. MOREL (J.)
Secrétaire	Mlle CHAINTREUIL (G.)

Conservateur, chargé de la direction	M. le Docteur HAHN (A.)
Conservateur	Mlle GOICHON (A.)

Bibliothécaires	Mlles DUMAITRE (P.) LAURENT (H.) LENOIR (G.) QUIEVREUX (E.)

INTRODUCTION

Ayant eu l'occasion d'observer dans le service de notre Maître, le Professeur Turpin, à l'hôpital Trousseau, un enfant atteint de kératodermie palmoplantaire dans sa forme diffuse, nous nous sommes proposés plusieurs buts de travail :

1. Dresser l'arbre généalogique de la famille qui se trouvait heureusement être assez grande,

2. Rechercher chez tous les parents les caractères héréditaires normaux, afin de rechercher la possibilité d'un phénomène de liaison génique,

3. Dresser un tableau clinique de la kératose palmoplantaire congénitale, avec leurs diverses formes cliniques en insistant sur les différentes modalités de transmission de ces affections. Nous avons aussi rechercher dans la littérature les observations familiales anciennes et en avons dressé les arbres généalogiques.

Notre plan de présentation sera le suivant :

1) Présentation du pédigree et examen clinique et génétique de chacun des individus examinés.

2) Présentation clinique des kératodermies palmoplantaires congénitales avec leur diagnostic différentiel, leur anatomo-pathologie et leur physio-pathologie.

3) Etude génétique des différentes variétés cliniques de kératodermie palmoplantaire.

4) Les méthodes de recherche d'une liaison génique, celle que nous avons employée et nos résultats.

I. - PRESENTATION DU PEDIGREE

La famille que nous avons étudiée s'étend sur six générations. Le proposant, ainsi que tous les autres membres atteints, présentait une kératodermie palmo-plantaire de la forme diffuse de Thost-Unna.

Sur 28 membres, nous trouvons 15 sujets atteints de l'anomalie.

Sur 15 sujets touchés, il y a 5 hommes et 10 femmes.

Sur les 13 sujets sains, il y a 4 hommes et 9 femmes.

Le proposant était Gérard F. en VI-5, garçon de 3 ans. (cf. tableau 1).

Nous avons éxaminé personnellement 16 sujets des 4ème, 5ème et 6ème générations.

Pour les générations supérieures, les informations nous ont été données essentiellement par Mme C. en IV-5.

Nous avons écrit à la soeur de Mme C. en IV-7 pour lui demander de nous confirmer l'exactitude de ces faits. Elle ne nous a pas répondu.

Pour chacun des individus examinés, notre plan d'examen a été le suivant :

Examen des paumes et des plantes,
Etude des dermatoglyphes,
Etude de tous les téguments et des muqueuses,
Examen des phanères, cheveux, dents et poils.
Recherche clinique d'une malformation osseuse, d'un spina bifida en particulier,
Recherche clinique d'un syndrome arthrosique des trous de conjugaison cervicaux,
Examen oculaire, du cristallin en particulier dans quelques cas.

1. Le proposant Gérard F. (VI-5), né le 1-6-1954, a été hospitalisé à l'hôpital Trousseau dans le servicede notre maître le Professeur R. Turpin, en mars 1957, à l' âge de 3 ans, pour une hyperthermie vraisemblablement en rapport avec une adénoïdite aigue. C'est à cette occasion que nous avons noté la présence d'une kératodermie palmo-plantaire chez cet enfant et que nous avons entrepris l'étude familiale. L'étude des antécédents personnels de l'enfant permettait de retrouver quelques crises de dyspnée asthmatiforme et fébriles qui suggérait un asthme infantile. Ces crises avaient débuté vers le 7ème-8ème mois de la vie. Et l'on retrouvait cette notion d'asthme chez sa mère et chez un de ses frères. Disons cependant que, depuis un an quenous nous occupons de cette famille, Gérard n'a jamais présenté de crises d'asthme.

Son développement psychomoteur avait été entièrement normal.

Son psychisme et ses capacités intellectuelles paraissent en rapport avec son âge.

L'examen somatique de cet enfant n'a révélé aucune anomalie.

Un examen du fond de l'oeil et un examen du cristallin à la lampe à fente ont été pratiqués et se sont montré normaux.

Il n'y avait aucun trouble desphanères et des dents. Les muqueuses étaient indemnes.

La seule anomalie consistait donc en une hyperkératose diffuse des paumes et des plantes.

Celle-ci avait débuté dans les semaines suivant la naissance. La mère avait tout d'abord noté une légère desquamation et progressivement les lésions s'étaient manifestées, suivant le même mode évolutif que celui que

nous avons pu nous-mêmes saisir chez la jeune soeur Chantal du proposant.

Lorsque nous avons examiné Gérard, la kératose donnait aux paumes un aspect jaune sale, tandis que les sillons paraissant plus profonds étaient d'un noir très marqué. Lorsque l'on nettoyait fortement ces sillons ils apparaissaient rouge congestif. Au toucher les lésions donnaient une impression rugueuse, rapeuse.

La kératose des mains s'étendait sur toute la paume et la face palmaire des doigts, respectant modérément les sillons palmaires interphalangiens, et s'arrêtant assez brusquement à la ligne de flexion du poignet et sur les bords latéraux des mains et des doigts. L'épaisseur de la couche cornée par rapport à un sillon variait de 1 à 3 mm.

La lésion était bordée dans son ensemble, mais principalement sur le bord latéral interne de la paume par un liseré érythémateux.

Aux pieds, l'aspect était légèrement différent. La couleur était encore jaune mais moins sale. Les sillons profonds n'étaient pas noirs.Il n'y avait pas de liseré érythémateux. Enfin l'hyperkératose s'étendait sur toute la surface plantaire, mais était nettement plus marquée au niveau du talon antérieur, du talon postérieur et sur le bord externe de la plante du pied, ainsi enfin qu'au niveau de la face plantaire de la dernière phalange des orteils. Il n'y avait aucun liseré érythémateux. Une discrète tendance à l'hyperidrose était remarquée, la corne plantaire étant légèrement humide et un peu ramollie.

Les ongles tant des pieds et des mains étaient normaux.

Le reste des téguments était parfaitement normal. Aucune autre aire d'hyperkératose, aucune autre aire d'hyperidrose, aucune zone hyperpigmentée n'ont été mises en évidence.

Il s'agissait donc d'une kératodermie palmoplantaire diffuse type Thost-Unna sans aucune autre anomalie associée. Nous discuterons plus loin la valeur du liseré érythémateux des mains.

Le phénotype sanguin de Gérard était le suivant :

A_1 N ss P - ccddee kk Fya - Jka + le (A+b-)

Du point de vue salivaire :

Le^a, et caractère non sécréteur.

La recherche d'agglutines irrégulières s'est révélée négative.

L'enfant n'avait aucune aptitude à rouler la langue.

Il ne trouvait aucun goût à la phényl-thio-carbamide présentée sous trois dilutions : 0,003 : 0,03 et 0,06.

Il secrétait une urine d'odeur normale après absorption d'asperge.

Les dermatoglyphes révélaient des boucles radiales et cubitales normales, la présence de triradius normaux.

2. Le frère aîné du proposant, Patrick F. (VI-4) est né le 2 mars 1953.

Il s'agit d'un enfant normal, ne présentant aucune anomalie et bien portant.

Nous présentons son phénotype sanguin, salivaire, son aptitude à goûter la substance phényl-thio-carbamide, à rouler la langue, à secréter une urine forte après absorption d'asperge, dans le tableau récapitulatif (tableau 2).

Ses dermatolgyphes étaient normaux.

3. Jean-Pierre F. (VI-6) est né le 7 février 1956
Nous l'avons examiné en 1957 et en janvier 1958 à 2 ans.

Il n'avait aucune tendance à l'hyperkératose palmo-plantaire.

Un épisode de bronchite asthmatiforme dans le courant de sa première année avait aussi fait avoquer le diagnostic d'asthme.

Ses dermatoglyphes étaient normaux.

4. Chantal F. (VI-7) est née le 28 mai 1957.
Nous avons eu l'occasion de l'examiner trois fois, à l'âge de 1 mois, à 6 mois et à 9 mois.

A 1 mois, elle présentait une très fine desquamation des paumeset des plantes et les sillons palmo-plantaires apparaissaient légèrement plus profonds que normalement, sans que l'on note une modification de la couleur de la peau. Il n'y avait ni hyperidrose, ni érythème, ni aucune autre anomalie cutanée tant locale que générale.

A l'âge de 6 mois, comme à 9 mois, l'hyperkératose était évidente sur les paumes et les plantes.

La couche cornée était épaissie de 2 mm. environ, d'une teinte jaune paille plus marquée là où l'hyperkératose est la plus nette. Aux mains l'hyperkératose était diffuse sur toute la paume et la face palmaire des doigts, mais plus marquée au niveau des éminences thénar et hypothénar, à la racine des doigts et au niveau de la pulpe. Les plis de flexion échappaient apparemment au processus. Les sillons n'étaient pasnoirs mais jaunes, et il n'y avait aucun érythème. Il n'y avait non plus aucune craquelure et le toucher de la peau était relativement doux. Les limites de l'hyperkératose étaient aussi nets que chez son frère. Aucune hyperidrose n'était

associée.

La plante du pied présentait des lésions identiques, mais la voûte plantaire et la face plantaire des premières phalanges des orteils étaient relativement respectées. Il n'y avait non plus ni hyperidrose, ni érythème.

Les téguments, les muqueuses et les phanères étaient en tous points normaux.

A 9 mois, l'enfant présentait 3 dents. Son développement psycho-moteur était en tous points normal.

L'examen somatique, mis à part deux épisodes de rhino-pharyngite et une otite aigue que nous avons observés, ne révélait aucune anomalie.

Un examen ophtalmologique du fond d'oeil et du cristallin était normal.

Là encore comme chez son frère, nous étions donc en présence d'une kératodermie palmoplantaire dans sa forme diffuse de Thost-Unna, sans aucune autre anomalie associée.

Nous avons pu, chez cette enfant de 9 mois, pratiquer une biopsie cutanée.

Deux fragments ont été examinés par le Docteur Bocquet, que nous remercions vivement : l'un pris au niveau de la plante du pied droit, le long de son bord latéral externe, l'autre en territoire sain à la face dorsale du pied droit à la base du gros orteil.

- Le fragment prélevé en territoire sain ne présente aucune anomalie. La couche cornée est régulière. La couche de Malpighi est de hauteur normale sans hyperacanthose. Dans le derme, il n'y a pas d'infiltrat cellulaire. Il n'a pas été rencontré de glande sudoripare sur la coupe.

- le fragment prélevé en territoire pathologique ne révélait qu'une hyperkératose considérable avec des zones dyskératosiques.

5. La mère du proposant, Alberte F. présente aussi une kératodermie palmoplantaire de la forme diffuse depuis sa naissance.

Cetteaffection ne s'accompagnait ni d'hyperidrose ni d'érythème; la teinte de la paume et des plantes était jaune.

Cette personne signalait l'aggravation des crevasses, l'irritation cutanée et parfois l'apparition de lésions érythémateuses après de nombreuses lessives et des vaisselles répétées. Depuis qu'elle utilise des gants en caoutchouc pour la vaisselle et ne lave plus elle-même le linge, la kératose est moins rèche et plus douce.

Aucune autre anomalie n'a été mise en évidence, excepté l'existence de crises d'asthme d'ailleurs peu fréquentes.

Le psychisme était parfaitement normal. Tout au plus une tendance à l'hypernervosité, à l'irritabilité, pouvait être notée.

Les dermatoglyphes étaient normaux.

6. Le père du proposant a également été examiné de la même façon. L'examen était normal.

Les ongles et tantes du proposant que nous avons examinés en octobre 1957 sont :

7. Paulette J. (V-2), âgée de 32 ans.

Elle est indemne de l'anomalie cutanée, ne présente aucune des anomalies que nous recherchions systématiquement. Dans ses antécédents, estnotée une tuberculose ganglionnaire de la secondeenfance, dont il reste quelques cicatrices dans la région sous-maxillaire.

8. Son mari, Monsieur J.(V-1) âgé de 35 ans, était lui aussi bien portant et normal.

9. Leur fils, Marc J.(VI-1), âgé de 9 ans, cousin germain du proposant était somatiquement et psychiquement normal. Son père s'est malheureusement opposé à une prise de sang de sorte que nous n'avons pas son phénotype.

10. PierreC. (V-4), âgé de 24 ans,
présente depuis sa naissance une kératodermie palmoplantaire de type diffus.

Sa kératose est moins marquée que chez les autres membres de la famille, mais cependant visible. La teinte générale est jaunâtre. Le toucher est peu rugueux, la profondeur des sillons est d'environ 1 mm. Aucune hyperidrose ni palmaire ni plantaire, aucun érythème n'a été noté.

Cet homme pense que son travail de manutentionnaire en cartonnage lui permet d'user sa corne et d'avoir des mains moins rugueuses que celles de ses frères et soeurs. Il est cependant probable que cette kératose était déjà moins prononcée dans son enfance, mais il ne peut l'affirmer avec certitude.

Cet homme est marié, mais n'a pas d'enfant.

11. Georgette C. (V-9) a 22 ans, n'est pas mariée.

Sa kératodermie palmoplantaire est nette, rapeuse, mais sans hyperidrose ni érythème périphérique.

Aucune autre anomalie n'est à signaler.

12. Jacqueline C (V-8) a 19 ans.

Elle présente une kératodermie palmoplantaire identique sans autres anomalies.

13. Monique C. (V-7) a 18 ans,

est indemne de toute lésion cutanée et de constitution physique et psychique normale.

Chez tous, les lésions sont apparues tôt dans l'enfance, avant le 3ème mois.

Les autres oncles et tantes du proposant n'ont pu être examinés, mais l'interrogatoire de leur mère et de leurs frères et soeurs nous ont permis de reconstituer avec vraisemblance leur pathologie :

14. Paul C. (V-13) a 30 ans et présente une kératodermie palmoplantaire identique à celle de ses frères et soeurs; nous ne savons cependant pas s'il y a hyperidrose et érythème. Aucune autre anomalie cutanée n'est connue de sa famille.

15. Yvette C. (V-12) a 28 ans.

Elle aussi est atteinte de la même affection. Les renseignements obtenus de sa famille sont les mêmes que pour Paul C.

16. Eliane (V-6) a 27 ans.

Elle présente la même kératodermie palmoplantaire. Nous ne savons pas s'il y a érythème ou hyperidrose.

17. Son mari (V-5) est normal, il n'y a pas de consanguinité.

Leurs enfants sont :

18 . Un garçon -VI-2), l'aîné non atteint de l'anomalie.

19. Une fille (VI-3) que nous avons pu voir chez sa grand-mère (IV-5) et examiner cliniquement. Maisnous n'avons malheureusement pas pu obtenir une prise de sang, ni même la prise des dermatoglyphes. Lorsque nous l'avons examinée, l'enfant avait un an et demi.

Elle était porteuse d'une kératodermie palmoplantaire diffuse du même type que celle du reste de la famille.

Les paumes et les plantes étaient d'aspect jaune sale. L'épaisseur de la couche cornée était d'environ 1 mm. au niveau des sillons. Il n'y avait ni érythème, ni hyperidrose.

La kératose était plus marquée sur les mains au niveau des éminences thénar, hypothénar, et au niveau des régions interdigitales, sur les plantes au niveau des

talons antérieurs, postérieurs, des bords latéraux externes de la plante, et à la pulpe des orteils.

Nous n'avons relevél'existence d'aucune autre anomalie.clinique.

20. La grand'mère du proposant Mme R.C. est née en 1905.

Elle présente la même anomalie depuis son premier âge. La kératodermie est de couleur jaune grisatre, sale, avec de profondes crevasses. Madame R.C. a des fonctions de ménagère et prépare elle-même les repas et fait les lavages des trois filles qui habitentencore avec elle.

Un discret liseré érythémateux existe en bordure des lésions surtout au niveau des mains. Il n'y avait pas d'hyperidrose, mais au contraire les lésions étaient particulièrement sèches et rugueuses.

Il n'y avait aucune autre anomalie associée. Son état de santé avait toujours été excellent.

21. Le grand-père, Mr. P.C.(IV-6)
ne présente aucune lésion cutanée.

Il est éthylique et a eu une gastrectomie il y a 12 ans.

L'étude clinique de cette famille montre donc l'existence chez plusieurs membres d'une kératodermie palmo-plantaire dans sa forme diffuse, type Thost-Unna.

Cette anomalie est isolée.

Elle ne s'accompagnait d'aucune autre lésion cutanée, d'aucune hyperidrose, ni d'érythème. Nous pensons en effet que l'érythème que nous avons noté principalement chez le proposant et beaucoup plus discrètement chez sa grand'mère et au niveau des mains uniquement, est la résultante d'une inflammation par irritation. Chez l'enfant, l'irritation était due à la saleté permanente des mains, chez lagrand'mère les travaux manuels ménagers expliquaient cet état. La mère du proposant nous a d'ailleurs signalé que lorsqu'elle faisait ellemême son lavage,

ses mains étaient moins belles, se crevassaient, et qu'il apparaissait un érythème.

Nous n'avons pu déceler non plus aucune autre anomalie cutanée, somatique ou psychique digne de retenir l'attention.

Nous joignons à cette étude deux tableaux:
Tableau 1 : arbre généalogique.
Tableau 2 : étude génétique de la famille.

Les colonnes du tableau 2 comportent successivement :

- le numéro romain de la génération,
- le rang correspondant à celui de l'arbre généalogique,
- le nom du sujet examiné,
- son sexe avec la présence ou non de l'anomalie,
- le phénotype sanguin qui comprend l'étude des systèmes suivants, et dans l'ordre :
  ABO, MN, P, Rh, Kell, Duffy, Kidd et Lewis,
- le phénotype salivaire :
  .sont secréteurs, S, les salives contenant les substances H et A,
  .sont non secréteurs, s, les salives ne contenant ni H ni A.
- Larecherche d'agglutinines irrégulières dans le sérum,
- la secrétion d'urine forte après asperge est marquée d'une croix, dans le cas contraire d'un tiret,
- l'aptitude à goûter le phényl-thio-carbamide est aussi marquée d'une croix, dans le cas contraire d'un tiret,
- la recherche d'une dyschromatopsie est marquée d'une croix si elle existe ; d'un tiret dans le cas contraire,
- la recherche d'une cécité nocturne est notée de la même manière,
- enfin l'étude des dermatoglyphes est schématisée dans la dernière colonne.

Disons ici quenous sommes redevables au Dr. Salmon et à ses laborantines du centre régional de la Transfusion sanguine à l'hôpital Saint-Antoine deParis, de l'étude des phénotypes sanguins, salivaires et de la recherche d'agglutinines irrégulières. Nous les remercions de leur amicale collaboration.

Nous remercions aussi le Dr. Lejeune de la lecture qu'il nous a appris à faire des dermatoglyphes. C'est lui aussi qui a pratiqué le calcul de la recherche d'une association factorielle possible, étude quenous présentons au chapître de génétique. Nous lui en sommes reconnaissants.



Tableau 1

Genera-tion	Rang	Nom	Sexe	Phénotype sanguin	Salive	Agglutinines irrégulières	Asperge	P.T.C.	Langue	Dyschromatopsie congénitale	Cécité nocturne	Dermatoglyphes
IV	5	Mme R.C.	♀	A_2 MN S P- CcDE kk Fy^a - Jk^a + le([illegible]-)	A	-	+	-	-	-	-	normaux
IV	6	Mr P.C.	♂	O M S P++ CcDee kk Fy^a + Jk^a + le(a+b-	le^a	-	+	-	-	-	-	normaux
V	1	Mr J.	♂	A_1 M S P+++ CcDee kk Fy^a Jk^a + le(a+)	H le^a le^b A	-	+	-	-	-	-	normaux
V	2	Paulette J.	♀	A_2 M S P- CcDee kk Fy^a - Jk^a - le(a+b-)	le^a	-	-	-	-	-	-	normaux
V	4	Pierre C.	♂	O MN S P+ CcDE kk Fy^a + Jka- le(a-b+)	H le^a le^b	-	-	+à 0,06	+	-	-	normaux
V	7	Monique C.	♀	A_2 MN ss P- CcDE kk Fy^a + Jk^a + le(a-b-)	H le^b A	-	-	-	+	-	-	normaux
V	8	Jacqueline C.	♀	A_2 M S P++ CcDE kk Fy^a + Jk^{a+} + le(a+b-)	le^a	-	-	+à 0,03	-	-	-	normaux
V	9	Georgette C.	♀	A_2 MN S P+++ CcDE kk Fy^a - Jk^a - le(A-b+)	H le^a le^b A	-	-	-	+	-	-	normaux
V	10	Alberte F.	♀	O MN S P- ccDE kk Fy^a + Jk^a - le(a-b+)	H le^a le^b	-	-	-	+	-	-	normaux
V	11	Mr. F.	♂	A_1 N S P - ccddee kk Fy^a + Jk^a + le(a-)	H le^a le^b	-	-	-	+	-	-	normaux
VI	1	Marc J.	♂		H le^a le^b A		+	-	-	-	-	normaux
VI	4	Patrick F.	♂	O MN S P- ccddee kk Fy^a + Jk^a + le(a-b+)	H le^a le^b	-	-	-	-	-	-	normaux
VI	5	Gérard F.	♂	A_1 N ss P- ccddee kk Fy^a - Jk^a + le(a+b-)	le^a	-	-	-	-	-	-	normaux
VI	6	J-Pierre F.	♂	A_1 MN S P- ccddee kk Fy^a + Jk^a + le(a+b-)		-	-	-	?	?	?	normaux
VI	7	Chantal F.	♀	O MN S P- ccDE kk Fy^a + Jk^a + le(a+b+)			[illegible]	-	?	?	?	normaux

II. - LES KERATODERMIES SYMETRIQUES CONGENITALES

GENERALITES

Ces affections représentent un chapître d'intéret pratique et doctrinal.

Ces kératodermies symétriques atteignent essentiellement la paume des mains et la plante des pieds. Or ces régions sont naturellement prédisposées à l'hyperkératose, et un grand nombre de dermatoses prennent le type kératosique lorsqu'elles siègent aux extrémités, perdant leur caractère spécifique et posant ainsi des problèmes diagnostic fréquents.

De plus, la kératodermie palmoplantaire est, parmi les génodermatoses, la plus importante des hyperkératoses cutanées.

HISTORIQUE

= Les kératoses palmo-plantaires congénitales, de par leurs aspects très polymorphes, ont donné lieu à la description de nombreuses formes cliniques.

= C'est Thost qui, le premier, dans sa thèse, en 1880, décrit la kératodermie palmoplantaire comme une ichtyose héréditaire palmaire et plantaire cornée.

Elle est réétudiée en 1883 par Unna sous le nom de kératome palmaire et plantaire congénital.

C'est ainsi que l'affection porte dans les ouvrages allemands le nom de Thost-Unna.

Cette dénomination est actuellement réservée en France et chez de nombreux auteurs étrangers à la forme diffuse de la kératodermie se transmettant en dominance.

= En effet pendant longtemps cette affection fut confondue avec la maladie de Meleda.

Cette appellation se rapporte à des faits de kératodermie palmoplantaire observés à l'état endémique à

l'île de Meleda (ou Mljet) (île située le long des côtes de la Dalmatie). Stullis, de Raguse, dès 1826, en avait signalé 11 cas existant à l'état endémique dans cette île. En 1895, Hovorka, revenant sur ces faits, émettait l'hypothèse qu'il s'agissait là d'un foyer de lèpre. Ehlers, puis Neumann, en 1897, étudient sur place cette affection et concluent qu'il s'agit là d'une kératodermie palmaire et plantaire se conservant et se multipliant par hérédité dans un milieu restreint isolé du monde. A l'heure actuelle, selon Dörken, quinze des deux mille habitants de l'île souffriraient de l'anomalie.

En fait, cette affection diffère de la kératose palmoplantaire par des lésions extensives par poussées, en forme de gants, et atteignant genoux et coudes ;une hyperkératose très prononcée avec profonds sillons ; l'absence d'autres anomalies (Jansen et D ekker, Ehlers).

Mais c'est surtout l'étude génétique qui a permis de la différencier. Dès 192 9, Siemens est d'avis que l'hérédité du mal de Meleda n'est pas régulièrement dominante et que c'est une raison,entre autres, de le distinguer du soi-disant "kératoma hereditarium palmare et plantare".

Cependant en 1933, Cockayne n'a pas encore osé émettre une opinion décisive sur le mode de transmission de la maladie de Meleda.

De l'investigation de Bosnjakovic, en 193 9, il ressort enfin que l'hérédité du syndrome est récessive, ce qui la distingue des autres kératodermies se transmettant en dominance.

= La confusion dans le domaine des kératoses cutanées congénitales a régné jusqu'à ces dernières années.

Déjà en 1903, Lenglet dans sa thèse distinguait dix variétés principales.

Aujourd'hui, plus de quinze "maladies" de noms différents ont trouvé place dans ce cadre des kératoses cutanées congénitales, chacune comportant en outre un assez grand nombre de variétés (au moins 12 pour la seule ichtyose, 8 pour la kératose palmoplantaire, 4 pour la pachyonychie, etc.) (Touraine).

Citons ici les principales variétés dekératose palmoplantaire :

- la forme en bande est décrite par Brunauer, 1923, et Fuhs, 1924. On lui réserve parfois le nom de type Brunauer-Fuhs.

- la forme en ilôts disséminés, est décrite par Besnier en 1879 comme une forme ponctuée, limitée à l'ostium sudoripare, de la kératodermie symétrique des extrémités.

En Allemagne Buschke et Fischer en 1910 la décrivent sous le nom de kératodermie maculeuse palmaire et plantaire, mais non héréditaire.

Brauer, 1913, donne à cette variété le nom dekératodermie héréditaire dissipatum palmare et plantare.

L'on donne facilement en France à cette variété le nom général de type de Brauer-Buschke.

Michael y a attaché son nom dans la littérature de langue anglaise.

- Mantoux avait cependant déjà décrit en 1903 une curieuse affection sous le nom de parakératose papillomateuse palmaire et plantaire, dont il faisait primitivement une kyperkératose sudoripare orificielle, idée qu'il abandonna en faveur d'une lésion d'ordre naevique. Le caractère familial qui a été noté dans les observations de Buschke et Fischer, Brauer, Brann, Galewsky, manque dans ceuxde Mantoux, Beurmann et Gougerot, et de Balzer et Germain. Il est cependant vraisemblable, de par les descriptions cliniques et histologiques, qu'il s'agit de la même affection.

Signalons enfin queDarier range la parakératose dans les kératodermies ponctuées. Il lui assignait d'ailleurs une origine naevique.

= Ces génodermatoses ont par ailleurs une symptomatologie variable et extensible d'un cas à l'autre, d'une famille à l'autre, et, sous la même dénomination,

sont tantôt riches d'une douzaine de composants, tantôt réduites à un ou deux éléments.

De nombreux cas intermédiaires les unissent et attaquent leur individualité : elles alternent souvent dans une même famille dont certains membres sont qualifiés d'ichtyose, d'autres d'érythrodermie ichtyosiforme, d'autres de kératodermie, d'autres de syndrome de Jadassohn-Lewandowsky.

Enfin, pour ajouter aux difficultés, la terminologie varie d'une école dermatologique à l'autre ; c'est ainsi qu'en Allemagne, le terme ichtyose englobe non seulement nos ichtyoses(ichtyoses tardives), mais aussi le kératome malin (ichtyose foetale) et les érythrodermies ichtyosiformes (ichtyose congénitale).

= Quelques auteurs ont tenté l'unification :

- Brocq classait toutes les kératodermies palmoplantaires comme des formes locales de l'érythrodermie ichtyosiforme. Darier et Gougerot, s'appuyant sur la clinique et l'histologie, étaient d'un avis analogue.

- En 1950, B. Isaacs, s'appuyant sur des arguments cliniques, évolutifs et génétiques, pense que les kératodermies palmaires et plantaires n'existent que sous deux formes : diffuses et disséminées, et, en excluant la maladie de Meleda, que les différents noms descriptifs de l'affection représentent des différences de degrés dans l'expression initiale et dans les modifications secondaires d'un processus pathologique univoque.

D'autre part, il limite considérablement l'affection sur le plan clinique, à la kératodermie palmaire et plantaire sans aucune autre lésion cutanée. Il donne en effet les critères suivants à l'affection :

- lésions strictement localisées aux paumes et aux plantes,
- le reste de la peau est normal,
- du point de vue anatomo-pathologique :
  épaississement important de la couche cornée, sans parakératose, ni acanthose, ni autre anomalie du derme ou de l'épiderme.
- il n'y a pas d'autres anomalies associées.
- les lésions ne montrent aucune tendance ex-

tensive,

- la transmission héréditaire étant habituellement dominante autosomique.

Cet auteur n'admet ainsi que deux formes cliniques: forme diffuse (Thost-Unna) et forme disséminée.

Il est évident que nos observations se rapportent à ce type d'affection.

Nous ne pensons cependant pas qu'il faille limiter ainsi le problème des hyperkératoses. Certes les formes pures du point de vue familial permettent mieux de fixer le mode de transmission, mais par contre certaines formes associées permettront probablement des études intéressantes des phénomènes de liaison génique.

= D'autres auteurs, Jansen et Dekker, Bataille et Duperrat, veulent isoler nettement l'hyperkératose palmoplantaire avec paradentose, type Papillon-Lefèvre. Pour Jansen, il n'y a que trois formes d'hyperkératose palmoplantaire : maladie de Meleda, hyperkératose palmoplantaire (qu'il appelle d'ailleurs Unna-Thost, semblant ignorer le type disséminé) et le syndrome de Papillon-Lefèvre. Il s'appuie sur des arguments cliniques et génétiques que nous discuterons dans le chapître génétique.

= Touraine a tenté une clarification clinique, en 1954. Il propose le terme de "polykératose congénitale" pour "réunir par un effort de synthèse, de nombreuses génodermatoses à traits communs aussi bien cliniques qu'histologiques et génétiques, en une vaste polydysplasie". Nous verrons cependant que cette hypothèse séduisante ne s'étaye que sur des faits épars et souvent fragiles.

Il n'en est cependant pas moins certain que, dans la confusion régnante surle plan clinique, seules les études génétiques bien conduite s permettront à l'avenir de différencier et d'isolercertaines variétés de kératodermies.

TERMINOLOGIE

Nous emploierons la terminologie en usage dans les traités de dermatologie. Cependant nous nous permettons de critiquer les adjectifs "diffus" et "disséminés" utilisés pour différencier les deux grandes variétés cliniques que nous étudions.

La kératodermie palmoplantaire diffuse est, en fait, une kératodermie en nappe localisée à toute la surface des paumes et des plantes. Il vaudrait mieux lui réserver le nom de tylosis en nappe, qui correspondrait ainsi à la variété dite de Thost-Unna, la plus fréquente.

La forme disséminée prête à confusion avec leskératoses s'étendant à d'autres territoires que les paumes etles plantes. Elle pourrait être dénommé tylosis avec intervalles de peau saine, et correspondrait à la variété dite aussi de Brauer-Buschke ou de Michael.

CLINIQUE

Généralités :

Nous envisagerons seulement les génodermatoses ou kératodermies essentielles, réservant les kératodermies symétriques acquises au diagnostic différentiel.

Soulignons cependant d'emblée ce que cette opposition peut avoir deschématique, étant donné la prédisposition souvent familiale du caractère hyperkératosique des localisations palmoplantaires des dermatoses chez de nombreux sujets.

En clinique les hyperkératoses palmoplantaires se présentent sous deux aspects opposés : hypertrophie de la couche cornée, occupant la totalité de la surface des paumes et des plantes, ou bien formations plus circonscrites, à disposition d'ailleurs variable.

Seules les formes diffuses mériteraient à proprement parler, et du point de vue clinique, le nom de kératodermie, mais les formes localisées posent des problèmes étiologiques similaires, et nous verrons que l'étude généti-

que a permis à de nombreux auteurs de rattacher plusieurs variétés cliniques différentes à la même dystrophie.

Méthodes d'examen :

La recherche du diagnostic positif et du diagnostic étiologique doit être poursuivie avec méthode.

Il est des cas où les diverses formations kératosiques font partie d'un ensemble dermatologique et sont facilement rattachées à leur cause. Il en est d'autres, où elles apparaissent isolées ou du moins prédominantes, pour lesquels l'examen sera systématiquement conduit.

L'on notera d'abord la topographie de la kératose palmoplantaire : aspect diffus en nappe, ou disséminé en ilôts.

Le caractère de la kératose sera ensuite analysé minutieusement : peau rugueuse, sèche, dure, avec irrégularité du relief, ou peau lisse, rétractée, sclérodermiforme ; mais en fait cette analyse permet rarement de conclure.

L'attention se portera particulièrement sur les bords de la lésion. C'est là en effet que l'on aurait le plus de chance de trouver une lésion élémentaire susceptible d'orienter le diagnostic étiologique ; ou bien, comme le conseillait déjà Brocq, l'on retournera la main pour voir si la face dorsale n'est pas le siège d'une lésion même limitée et souvent passée inaperçue, mais cependant suffisamment caractéristique.

Si cette recherche est négative, l'on examine alors attentivement l'ensemble destéguments et particulièrement les régions olécraniennes.

L'examen dermatologique se doit encore d'observer l'existence possible d'autres éléments associés :

- l'érythème sous-jacent, mais plus net à la périphérie des lésions,
- la possibilité, d'ailleurs rare, de bulles,
- l'hyperpigmentation localisée,
- l'hyperidrose dans les aires d'hyperkératose.

Enfin l'examen recherchera d'autres manifestations

dysplasiques dans la sphère cutanéo-phanériennes.

Dans cet esprit, l'on examinera aussi toutes les muqueuses et en particulier les muqueuses jugales et linguales ; les poils et les cheveux seront aussi analysés.

Un examen général terminera cette étude, à la recherche de facteurs étiologiques ;

- une étude de la glande thyroïde et de son fonctionnement est, en particulier, à envisager.
- la possibilité d'un mécanisme neuro-sympathique à l'origine de ces syndromes peut conduire à une étude radiologique des trous de conjugaison correspondant,
- l'existence d'anomalie psychique peut conduire à un examen du spécialiste,
- il n'est pas jusqu'à l'étude biologique qui ne peut être éliminée. En particulier, le dosage de la vitamine A dans le sérum donne parfois d'intéressants renseignements.

Pour terminer, il convient toujours de pratiquer une enquête familiale. Celle-ci n'est d'ailleurs pas toujours la plus aisée, les sujets se refusant bien souvent aux examens pour une affection qu'ils jugent bénignes et lassés, bien souvent qu'ils sont, des multiples thérapeutiques à efficacité douteuse ou du moins passagère qu'ils ont essayés. Nous donnerons dans l'étude génétique de l'affection, la méthode d'un examen familial correctement entrepris.

Plan d'étude clinique

1 - Nous envisagerons successivement :

.les diverses variétés de kératose palmoplantaire pure,
.les autres manifestations palmoplantaires pouvant accompagner l'hyperkératose,
.les autres localisations possibles d'hyperkératose cutanéomuqueuses,
.les autres hyperplasies possibles de l'ectoderme cutané,
.les dysplasies diverses associées,
.les manifestations générales.

2. - Nous donnerons ensuite un tableau schématique des diversesvariétés cliniques connues,

3. - Le diagnostic différentiel sera ensuite étudié.

I.

A. Les différentes variétés de kératose palmoplantaire pure.

Les kératoses palmoplantaires congénitales, d'aspect très polymorphe en apparence, ont donné lieu à la description de nombreuses formes cliniques.

Leur individualisation tient compte soit de l'aspect des lésions palmoplantaires, soit de leur association avec d'autres troubles dysplasiques, soit de leur mode de transmission, soit même des contrées où elles ont été observées.

1) La forme diffuse de la kératose palmoplantaire (type Thost-Unna).

Elle apparait habituellement à la naissance ou du moins dans les premières semaines de la vie (B. Isaacs). La famille que nous avons pu nous-mêmes étudier et dont tous les sujets examinés présentent cette forme à l'état pur, fournit un exemple de cette apparition précoce. La petite Chantal F. que nous avons vue à l'âge de 2 mois présentait une hypertrophie discrète des téguments palmoplantaires, qui n'attirait notre attention que par une très fine et très rare desquamation. D'ailleurs la mère, qui avait déjà d'autres enfants atteints, en avait la certitude depuis l'âge d'un mois environ. Lorsque nous revîmes l'enfant à l'âge de cinq mois , le diagnostic était évident. Nous en présentons une photographie.

D'autres auteurs ont signalé cette desquamation furfuracée du nourrisson, en particulier Darier, Stevenson.

L'affection demeure ensuite immuable au cours de l'existence. Elle se traduit par un épaississement uniforme de la couche cornée occupant la totalité des pau-

mes et des plantes.

Légère, elle réalise une nappe mince, lisse, cireuse. Plus souvent, elle est épaisse, franchement cornée, rugueuse à la palpation,les lignes de la main apparaissant profondes, craquelées, de teinte générale jaune grisâtre. Enfin les bords decette nappe sont toujours nets s'étendant sur la face palmaire des doigts, la paume des mains et s'arrêtant brusquement au pli antérieur du poignet.

Aux pieds, la partie médiane de la plante, non en contact avec le sol, apparaît plus douce, mais le reste de la plante est recouverte d'une épaisse plaque cornée avec des craquelures aux lignes de flexion. La face plantaire des orteils appuyant sur le sol présente la même anomalie, même chez le nourrisson, alors que la partie proximale des orteils, au niveau de la première phalange, est plus lisse et plus mince.

C'est cette forme de kératose palmoplantaire pure que présentaient, sans exception, tous les membres de la famille que nous avons examinés. Un seul, Pierre C., présentait une forme plus légère, c'est à dire que la corne paraissait plus mince et plus lisse que chez ses frères et soeurs. Il attribuait cet avantage à son travail de manoeuvre dans le cartonnage ; or les auteurs s'accordent à dire que le travail manuel est une cause favorisante de l'hyperkératose (Weissenbach, Isaacs).

Dans certains cas où l'épaisseur de l'épiderme atteint le lit de l'ongle, on note une malformation unguéale donnant un ongle incarné. En fait cette anomalie unguéale est rare en comparaison de l'hyperonichie.

Signalons enfin que des auteurs ont noté l'existence de desquamation périodique en larges lambeaux des mains et des pieds, survenant à des dates variables pour chaque sujet (Stevenson).

2) <u>La forme striée ou en bande</u>

La kératose y est présente sous forme de bandes linéaires partant de la paume et affectant souvent une disposition radiée. C'est le type Brunauer-Fuhs. D'ailleurs une hyperkératose diffuse aux points depression s'accompagne d'hyperkératose en stries le long des doigts.

3) les formes en ilôts disséminés
peuvent être ponctuées ou papuleuses (types Besnier, ou Buschke-Fischer, ou Brauer, ou Michael). Ailleurs, les ilôts d'hyperkératose simulent des durillons, des callosités ou même de véritables cornes siégeant électivement aux points de pression.

Une variante des formes en ilôts est la parakératose papillomateuse (type Mantoux) qui crible la paume ou les plantes de nombreux petits godetscratériformes développés dans des petites masses cornées miliaires enchassées dans l'épiderme.

4) Une variété mutilante à type d'ainhum est beaucoup plus rare. Elle se caractérise par l'étranglement progressif par un anneau d'hyperkératose d'un doigt ou surtout d'un orteil, généralement le cinquième (Cavalieri), s'associant à une raréfaction osseuse et aboutissant à une amputation spontanée indolore (Vohminkel).

= Telle est la classification qui prévaut parmi les auteurs français (Touraine, Degos, de Graciansky, etc.) et les auteurs allemands.

Par contre les auteurs de langue anglaise et en particulier Michael, Isaacs, ne décrivent que deux formes cliniques principales :

- la forme diffuse qui correspond à la variété Thost-Unna,
- la forme disséminée qui englobe les formes striées, les formes ponctuées et papuleuses,

toutes les autres variétés plus rares qui parsèment la littérature sont rattachées à l'une ou l'autre de ces deux grandes formes cliniques.

= En dehors des caractères cliniques, la forme disséminée s'oppose à la forme diffuse par la date de début des troubles.

Le début se situe, en effet, en moyenne entre 15 et 30 ans (Isaacs), de 10 à 33 ans dans la famille de Nexmand.

Cependant il est des exceptions : début à un an et demi dans le cas de Bloom, à cinquante neuf ans dans un cas de Sezary.

Cette apparition tardive s'expliquerait pour de nombreux auteurs (de Graciansky, Michael, Vohminkel, etc.) par le fait, hypothétique d'ailleurs, que les formes disséminées représenteraient un moindre degré de prédisposition à l'activité du gène causatif, que ne le feraient les formes diffuses.

Mais selon cette hypothèse,il semblerait que les lésions apparaissant tôt devraient être plus extensives que celles apparaissant tard. Or l'étude des faits ne relève rien de semblable lorsqu'on oppose les deux formes.

Il conviendrait donc de dire devant cette insuffisance de démonstration qu'il n'y a aucune relation entre l'âge du début et l'importance de l'atteinte ultérieure.

A ce stade de la discussion, l'on se trouve placé devant deux solutions :

- Les deux facteurs : âge de début et importance ultérieure de l'atteinte, sont controlés par l'action de deux gènes modificateurs dinstincts sur le gène causatif (Isaacs),

Mais si ceci était la relative constance de l'âge du début dans la forme diffuse semblerait prouver que son gène n'est pas le même que celui de la forme disséminée.

- ou bien l'on suit Touraine dans sa thèse de l'unicité des hyperkératoses basés sur la théorie des "chaînes héréditaires" que nous reverrons plus loin. Elle seule permet d'expliquer l'apparition tardive de formes diffuses (Cockayne).

B. Les autres manifestations palmo-plantaires accompagnant l'hyperkératose.

1) l'Erythème
estprobablement parmi les plus fréquentes des manifestations associées à l'hyperkératose.

- Dans les formes habituelles il se limite aux zones de kératose cutanée mais ne se remarque qu'en bordure, où il réalise un liseré érythémateux de quelques millimètres, du fait de l'épaisseur de la couche cornée. C'est le cas des formes dénommées érythrokératodermie ou même kératodermie palmoplantaire qui devrait, en fait, être réservée aux formes pures sans érythrodermie comme dans le cas de la famille que nous présentons.

- Cet érythème soustend habituellement la zone de kératose sous laquelle il transparaît lorsque celle-ci est mince. C'est le cas de l'érythrodermie ichtyosiforme deBrocq-Lenglet, ou keratosis rubra congenita de Rille. L'érythème peut ainsi apparaître généralisé sur la paume et les plantes, partiel ou localisé en plaques érythématosquameuses. Si la kératose n'atteint que les follicules pileux, il leur donne la teinte érythémateuse ocrée ou brunâtre de certaine kératose pilaire ou du pitiryasis rubra pilaire.

- Enfin, bien que ces faits soient rares, il peut être pur, ou apparemment pur, en raison de la très faible intensité de la kératose ou de la desquamation. Il apparaît alors comme une sorte d'équivalent (de Graciansky) de la kératodermie palmoplantaire. (Grütz et Touraine).

- L'érythème peut encore présenter des épisodes congestifs transitoires. C'est l'érythro-kératodermie variable de Mendès da Costa. Ces épisodes congestifs peuvent survenir à intervalles réguliers : tous les trois mois dans un cas de Roux.

- Dans la famille que nous avons observée, nous n'avons noté qu'un seul sujet présentant un érythème, d'ailleurs localisé aux paumes et non aux plantes. Nous avons déjà donné notre interprétation.

2) Des bulles peuvent s'associer à la kératodermie,

et plusieurs cas en sont rapportés depuis Longlet. Elles relèvent d'un processus d'acantholyse associé à l'hyperkératose et manifesteraient la fragilité des liens d'union des cellules épidermiques (acantho-kératolyse de Nikolsky).

Elles sont volontiers peu nombreuses, peu volumineuses, d'apparence spontanée ou parfois traumatique, et se développent tantôt en peau saine mais plus souvent au voisinage immédiat d'une zone kératosique.

Siégeant principalement sur les extrémités, elles ont aussi été signalées sur le tronc, voire même sur les muqueuses.

Des observations plus exceptionnelles rapportent des lésions bulleuses précédant l'hyperkératose, cas de Mac Leod, Bennet, Du Castel, Everall. Dans ce dernier cas, les bulles étaient présentes sur les paumes des mains et les plantes des pieds à la naissance, et trois mois plus tard apparaissait l'hyperkératose palmo-plantaire. Les poussées bulleuses ont duré deux ans dans un cas de Bennet et Olivier.

Signalons que Everall suggère que les bulles font le lien entre le tylosis palmoplantaire et l'épidermolyse bulleuse simplex. Rapprochons-en ici l'observation par F.L. Salarrollana d'une kératose palmoplantaire et d'une épidermolyse bulleuse congénitale.

3) <u>L'hyperidrose</u>
est assez souvent notée en association. Rarement généralisée, plus volontiers localisée dans les zones d'hyperkératose.

* Habituellement légère, elle peut être accentuée pour provoquer des macérations de la couche cornée et provoquer des crevasses gémantes.

4) <u>L'hyperpigmentation cutanée</u>
est fréquemment associée à la kératose.

Localisée à cette zone d'hyperkératose, de façon diffuse ou en taches, voire même débordant à distance en peau normale.

5) Les troubles fonctionnels palmoplantaires
sont extrêmement variables. Nuls dans les formes légères, ils peuvent aller à entraîner une attitude en griffe, irréductible dans les variétés sclérodermiformes, génant toujours les fins travaux manuels.

Les femmes atteintes nous ont signalé que leur kératose plantaire était une source de soucis esthétiques, car faisant filer leur bas.

L'hyperidrose ajoute son désagrément propre avec le danger de surinfection.

Indépendamment de cette anomalie, la simple transpiration par temps chaud est désagréable : la peau dure devient oedématiée et les craquelures s'infectent et sont sensibles (Stevenson).

C. Autres localisations de l'hyperkératose.
L'hyperkératose peut diffuser à l'ensemble des téguments et même des muqueuses.

1) Les kératoses cutanées
revêtent de multiples aspects.

Elles sont diffuses mais légères, se traduisant par une fine desquamation, comme dans l'ichtyose simple,
plus abondante, comme dans l'ichtyose nacrée,
voire lamellaire, comme dans les érythrodermies ichtyosiformes,
ou énormes, comme dans le kératome malin, dont il existe toutes les formes de transition avec l'érythrodermie ichtyosiforme (Touraine=.

Ailleurs, elles sont disposées en ilôts, comme dans la kératose disséminée circonscrite de Jadassohn et Lewandowsky.

Ces kératoses cutanées siègent surtout dans les secteurs où la peau est la plus épaisse et soumise aux microtraumatismes des pressions et des frottements répétés, c'est à dire sur la face d'extension des membres (rotule, olécrane, épaules, etc.)

2) Les kératoses folliculaires
seraient à peu près constantes pour Touraine, soit en petites papules sèches, du type de la kératose pilaire, soit plus volumineuses, en papules cornées, voire en éléments d'acné qui peut être comédonienne. Les éléments en sont isolés, disséminés, agminés ou groupés en nappes surtout dans les zones de frottement ou de pression. Leur abondance réalisant le tableau du pityriasis rubra pilaire.

Nous n'avons rien noté de semblable dans la famille que nous avons examinée.

3) La kératose des muqueuses
est moins fréquente.

Elle atteint en particulier la muqueuse jugale, ou de la face dorsale de la langue; les autres éléments de la muqueuse buccale sont plus rarement atteints.

Elle se présente sous forme d'ilôts ou de bandes de leucokératose analogue aux éléments de la leucokératose vulgaire.

Beaucoup plus exceptionnelles sont les kératoses des autres muqueuses : de la cornée, du canal lacrymal, de l'oreille moyenne, du larynx (Touraine).

4) Kératose des phanères

- Les ongles sont souvent hypertrophiés, sous forme de pachyonychie. Ils sont épais, de plusieurs millimètres et très durs, ne pouvant être coupés aux ciseaux, nécessitant l'emploi d'une lime, voire d'un seccateur. Leur couleur est d'un brun sale, leur courbure très accentuée, leur bord libre arciforme ou en omega majuscule. Ceci est surtout net aux doigts.
Aux orteils, les ongles se présentent plus volontiers sous forme d'onychogryphose. Leur masse est irrégulière, brun-noir, parfois énorme, s'enroulant en cornede bélier.
L'ongle en griffe, en dos de chat à sa partie médiane, acéré et recourbé à son extrémité, est plus rare.
Des ongles hippocratiques ont aussi été notés.
Au minimum, Touraine remarque avec une grande fréquence l'existence d'une pousse unguéale accélérée.
Enfin ces onychies peuvent subir des poussées inflammatoires dont certaines aboutissent à la chute spontanée, passégère, d'un ou plusieurs ongles.

- Les dents, dans ce groupe morbide, sont habituellement normales. Tout au plus note-t-on une tendance à l'hyperplasie, prédominante d'ailleurs pour les incisives médianes supérieures : présence de dent à la naissance, éruption hâtive, dents sur numéraires. Seule, à notre connaissance, l'observation par ailleurs bien étudiée, de Thiers et Chamil, signale une hypoplasie dentaire associée.

- La pilosité est généralement normale,
Cependant il est à remarquer, comme le note Touraine, la coloration foncée des poils et des cheveux,
et l'hypertrichose des régions glabres, notamment du tronc, est parfois remarquée.
Chez aucun membres de la famille que nous avons examinée, nous n'avons trouvé d'autres localisations d'hyperkératose, en dehors des régions palmoplantaires.

D. Hyperplasies associées de l'ectoderme cutané.

Les dysplasies associées de la sphère cutanéo-phanérienne sont, en règle, des manifestations hyperplasiques.

- Nous avons déjà étudié l'hyperidrose palmoplantaire. Elle estcependant parfois limitée à d'autres territoires : aisselles, aines, régions ano-génitales, voire l'extrémité du nez, comme dans le granulosis rubra nasi de Jadassohn et Lewandowsky. Plus rarement, il se forme des petits kystes sudoripares de rétention (Touraine).

- De même l'hyperpigmentation déborde parfois à distance les zones de kératose, soit diffuse, soit en taches ou en nappes, sur la peau normale (Schafer).
Touraine signale que ces sujets sont toujours des bruns à iris foncé, ce que nous avons remarqué chez tous les membres de notre famille, descendants d'Espagnols.

Enfin l'association à des naevi pigmentaires banaux est signalée.

E. Diverses dysplasies associées

Elles sont très inconstantes, mais sont intéressantes à envisager d'un point de vue doctrinal. Elles tendraient à démontrer la participation, dans le processus général

de dysplasie, de secteurs de l'organisme différents des dérivés de l'ectoderme. Touraine nous en fait une longue énumération :

- Certaines anomalies sont des hyperplasies tissulaires.

Tels sont : la séborrhée, les kystes sébacés, les hidradénomes, les naevi cutanés de tous types et particulièrement pigmentaires, les télangiectasies, les angiomes, les lipomes cutanés ou parfois intestinaux, l'acanthosis nigricans.

Ou bien encore : la langue volumineuse ou scrotale, l'hyperplasie des gencives, des organes génitaux, la gynécomastie, des mains larges et courtes, le goître parfois avec hypothyroïdie, ou au contraire thyrotoxicose.

Ailleurs sont signalés : hypercalcification du squelette, hyperplasie des os du crâne, ostéopoïkilie, ossification précoce des os du pied, allongement démesuré des quatre membres, laxité ligamentaire.

A vrai dire, étant donnée la rareté de ces associations, souvent uniques, l'on peut s'interroger sur les rapports exacts entre ces diverses dysplasies et la kératose palmoplantaire. Y a-t-il plus que le simple jeu du hasard ? une étude statistique et familiale serait intéressante pour y répondre.

- Plus intéressantes nous sembleraient les anomalies du système nerveux et des organes des sens puisqu'ils relèvent avec l'épiderme de la même origine embryologique:l'ectoblaste.

Or si ces anomalies sont rarement signalées, elles tirent leur intéret de leur survenue en association dans une même famille. Tel est lecas de l'atrophie optique héréditaire dans une famille avec kératodermie palmoplantaire, rapporté par Dimsdale.

Quelques dysraphies ectoblastiques moins bien étudiées cependant sont encore signalées : spina bifida, voûte du palais ogivale (Brunauer, Bosnjakovic), luette bifide.

- D'autres anomalies d'ordre dysraphique sont citées : oxycéphalie, main bote, luxation congénitale de la hanche.

F. Manifestations générales

1) Touraine insiste sur la fréquence des troubles psychiques, mais, le plus souvent, discrets, relevant d'un état d'hyperthymie.

"Tels sont, outre une intelligencenormale ou au dessus de la moyenne et un esprit vif, délié et d'entreprise, un certain degré de jovialité, d'exubérance ou même d'agitation, de turbulence, d'irascibilité, quelquefois de prolixité, de pseudologie, d'affabulation, de tendance à vouloir dominer l'entourage. Cette hyperthymie peut s'exagérer au point d'atteindre l'hypomanie, se traduire en kleptomanie, en mélancolie, en schizophrénie. L'épilepsie ou ses équivalents n'est pas exceptionnelle (Wende, Van Bogaert, Vosiscky, etc.) Enfin dans les cas graves, on a pu noter une déficience intellectuelleallant jusqu'à l'imbécilité."

Touraine intègre ces troubles dans sa polykératose congénitale, véritable ectodermose neurocutanée par dysplasie de tout l'ectoderme.

2) Accessoirement, l'on signalera encore la vitalité relativement forte de ces sujets, qui présentent pour cet auteur "une résistance élevée à l'infection, deviennent rarement tuberculeux et chez qui, malgré grattages ou macérations, les pyodermites sont exceptionnelles".

Enfin, il y aurait une tendance à la longévité.

II.

Les formes cliniques de l'hyperkératose.

L'ensemble des manifestations cliniques que nousvenons d'énumérer a donné lieu à l'individualisation d'innombrables variétés cliniques diversementdénommées, groupées d'après l'aspect de l'hyperkératose ou d'après les associations à la kératodermie d'un ou plusieurs éléments pathologiques.

Nous donnerons d'abord un tableau, pour la plus grande part emprunté à Touraine,des différentes associations possibles telles qu'elles ont été signalées dans la littérature.

1) La kératodermie peut être isolée. C'est la forme monosymptomatique :

- kératose palmoplantaire diffuse dans les lignées ou dans des familles, comme chez celle que nous rapportons,
- kératose palmoplantaire disséminée pure,
- kératose plantaire,
- [illegible],

- kératose palmaire,
- kératose des espaces interdigitaux (Frei)
- pachyonichie,
- onychogryphose,
- ongles en griffe, ou hippocratiques,
- hyperkératose sous-unguéale,
- kératose pilaire,
- kératose cutanée en plaques,
- signalons surtout la possibilité d'association dans une même famille de formes diffuses et disséminées, et chez le même malade (Balzer).

Mais ces manifestations sont beaucoup plus souvent groupées en syndrome qu'isolées ; elles réalisent des combinaisons binaires, ternaires ou plus complexes.

2) Combinaisons binaires

= kératose palmoplantaire
  + hyperidrose,
  + pachyonychie,
  + ongles en griffe (Strandberg)
  + kératose cutanée (Korting, Chalmers, Dolcher, Dore, Bernet, etc.),
  + kératose folliculaire (Touraine),
  + kératose auriculaire (Dimsdale),
  + kératose verruqueuse de face dorsale des mains et des pieds (Drant, Gasser),
  + ichtyose (Lomholt, Nexmand),
  + bulles (Everall),
  + atrophie optique (Dimsdale).

= Pachyonychie ou onychogryphose
  + kératoses folliculaires (Andrews,Gross,Vernemouze)
  + ichtyose (Duhring, Hallopeau, Heller),
  + leucoplasie buccale (Milian),
  + hypotrichose (Muller, Jersild...)
  + doigts en baguette de tambour (Hebra, Ebstein
  + dents à la naissance (Hardwick),

= Hyperkératose sous-unguéale,
  + dents à la naissance (Murray)

= Kératoses folliculaires
  + leucoplasie buccale (Grace, Lutz, Engman),
  + leucoplasie cornéenne (Komoto),

= ichtyoseet kératite (Thivierge, Kraupa...)

= Erythrodermie ichtyosiforme,
  + kératite et surdité (Griboes),
  + cataracte (Siemens).

3) Combianisons ternaires

= kératose palmoplantaire et pachyonychie,

+ leucoplasie buccale (Hudelo,Dubois,Grimmer, etc.)
+ bulles (Strandberg),
+ alopecie (Dunn).

= Kératoses palmoplantaires et sous-unguéales
+ leucoplasie des muqueuses (Brunauer),
+ hyperidrose palmoplantaire (Volavsek)
+ kératose verruciforme (Gottron)

= Kératoses palmoplantaires et kératoses cutanées
+ hyperidrose palmoplantaire (Fush, Papillon et Lefèvre),
+ hyperplasie des gencives et chute précoce des dents (Bataille et Duperrat),

= Kératose palmoplantaire et érythrodermie ichtyosiforme
+ kératose verruqueuse (Ternine)
+ leucoplasie buccale,
+ bulles (Barker, Curtis)

= Kératose palmoplantaire et kératoses folliculaires
+ bulles (Moutot)
+ leucoplasie des muqueuses (Fullenbaum),

= Kératose palmoplantaire et hyperidrose palmoplantaire
+ onychogryphose,
+ bulles (Anderson)

= Kératose palmoplantaire + ichtyose bulleuse,
+ érythème du tronc,

= Kératose palmoplantaire (aïnhum), pityriasis rubra pilaire et syringomyélie (Tatz),

= Kératose palmoplantaire, kératose de la cornée et hypotrichose (Debré et Desbuquois),

= Pachyonychie, kératoses cutanées et bulles et leucoplasie buccale (Fux)

= onychogryphose, hyperidrose, hypertrichose (Touraine et Soulignac),

= Pachyonychie, hypotrichose et doigts en baguette de tambour,

= Pachyonychie, kératoses folliculaires et leucoplasie linguale,

= érythrokératodermie ichtyosiforme et hyperidrose,
+ bulles,
+ leucokératose de la bouche, ou de la cornée,
+ kératose en plaques (Degos et Vernemouze),
+ pousse accélérée des poils et ongles (Merklen)

= Kératose folliculaire + kératoses cutanées + apaississement diffus des os du crâne,

= Kératose pilaire + érythème localisés, + séborrhée,

Il est encore des combinaisons quaternaires ou plus complexes. Mais cette seule énumération suffit déjà à montrer

le nombre de syndromes apparemment originaux qui parsèment la littérature mondiale. Citons-en seulement quelques-uns, avec Touraine :

-Syndrome de Jadassohn et Lewandowsky, 1906, ou pachyonichia congenital, keratosis disseminata (folliculans), tylosata, leukokeratosis linguae, avec hyperidrose et granulosis rubra nasi.

- Keratosis multiformis de Siemens, 192 2 : kératose palmoplantaire ponctuée avec hyperidrose, pachyonychie, kératose sous-unguéale, kératoses cutanées en plaques ou folliculaires, leucoplasie buccale, oligophrénie.

- Kératose de Riehl, 192 2 : kératose palmoplantaire striée, kératoses cutanées, pachyonychie, leucoplasie buccale et même cornéenne (Fuhs).

- Dyskératosis congenita de Schäffer, 192 5 : kératose ethyperidrose palmoplantaire, pachyonychie, kératoses cutanées en plaques et folliculaires, hypotrichose en aires, leucoplasie buccale et des autres muqueuses, bulles, microcéphalie, oligophrénie, cataracte.

- Dyskératose congénitale de Engmann, 1925 ou Cole, 1930: kératoses cutanées disséminées, pigmentation réticulée, atrophie unguéale, hyperidrose palmoplantaire, leucoplasie buccale, oblitération des canaux lacrymaux.

- Syndrome deKumer et Loos, 1935 : kératoses palmoplantaires et folliculaires, pachyonychie, callosités achilléennes,
ou avec leucokératose buccale,
ou avec kératite.

- Syndrome ectodermique de Hanhart, 1947 : kératose palmoplantaire disséminée, kératoses cutanées, lipomes multiples : parfois kératite, imbécilité.

- Syndrome de Papillon-Lefèvre, 1924 : kératose palmoplantaire avec paradentose.

- Syndrome de Thiers et Chanial, 1957 : kératodermie palmoplantaire disséminée + hyperidrose + onychogryphose + hypotrichie + dystrophie osseuse+ hypoplasie dentaire.

Au total, le fait dominant, le lien entre ces différents syndromes, est l'hyperkératose, chacun des symptomes hyperkératosiques ou ectoblastiques pouvant exister chez un même individu ou parmi les membres d'une même famille, soit isolément, soit groupés en syndromes plus ou moins complexes.

Nous verrons, cependant, que l'étude génétique permet d'isoler certains syndromes suivant leur mode de transmission, en particulier récessivité ou dominance.

III.

Diagnostic différentiel

A. Les autres kératodermies palmoplantaires héréditaires

1) La maladie de Meleda

Longtemps confondue avec les autres kératodermies palmoplantaires dans leur forme diffuse, type Thost-Unna, nous avons déjà signalé que la distinction entre les deux affections était due à leur étude génétique. Bosnjakovic, en 1939, montra, en effet, que l'hérédité du syndrome est récessive, alors que les autres kératodermies congénitales se transmettent en dominance.

Cette affection est, par ailleurs, beaucoup plus rare. On la crut, d'abord, limitée aux habitants de l'île de Meleda. Puis, par extension, on a donné le nom de maladie de Meleda à des sujets, non illyriens, atteints d'une kératodermie de même type, tel le cas de Brocq au musée photographie de l'hôpital St-Louis, et celui publié par Touraine en 1942.

Nous en donnerons la description clinique telle qu'elle ressort de la description des auteurs qui ont autrefois étudié l'affection sur place : Hovorka et Ehlers, en 1897 ; Neuman, en 1898 ; et plus récemment Bosnjakovic, 1938 ; Kogoj, en 1934; etHoede, en 1942.

Clinique :

- Le début de l'affection se fait habituellement vers 2 ou 3 ans, et l'évolution se fait ensuite par poussées, avec des périodes de sédation presque totale.

- Ehlers insiste sur la tétrade symptomatique suivante :

1. Fort épaississement de la peau de la plante des pieds et de la paume des mains. Peau "tylosique" de couleur de cire jaune. La peau des mains a un air cadavérique ; sa couleur jaunâtre n'est interrompue que par des points noircis des orifices folliculaires et la nigro-

kératosedes plis naturels,

. 2. épaississement ichtyosiforme de la peau avec exagération de tous les plis naturels (surtout au dos du poignet). Sur cet épaississement ichtyosiforme de la peau, on aperçoit en grand nombre les orifices folliculaires sous la forme de petits points noirs, manifestement agrandis et infiltrés deproduits étrangers,

3. Limites nettes en lignes ondulées, géographiques vis à vis de la peau saine. L'affection peut remonter au-dessus du poignet, sur l'avant-bras, au-dessus des malléoles sur le bas de la jambe. Surtout, les genoux et les jambes peuvent être pris.

4. Enfin, il n'y a pas de desquamation, la couche superficielle de la peau reste toujours humide et grasse et se détache avec l'odeur désagréable de la macération épidermique.

- Pour Hoede, la maladie de Meleda doit, par définition, répondre à une triple condition :

.extension au delà des paumes et des plantes, extension "en forme de gant", dit Jansen,

.évolution progressive,

.hérédité en récessivité.

- Dans la forme typique,il n'y a donc aucune autre lésion tégumentaire et le système dentaire est intact. Chez les sujets atteints, dans l'ile de Meleda, il n'a jamais été décrit aucune autre association morbide.

- Cependant, en dehors du fait, déjà signalé, de la confusion entre mal de Meleda et forme diffuse de la kératodermie palmoplantaire, parmi les auteurs anciens (par exemple: Babonneix et Lautman, en 1936, et Basch, en 1934), l'on trouve parmi les auteurs modernes, classésous le nom de mal de Meleda, des affections voisines, mais non identiques, associées à des anomalies dentaires et réunies actuellement sous le terme de syndrome de Papillon-Lefèvre.

2) <u>Le syndrome dePapillon-Lefèvre</u> (hyperkératose palmoplantaire avec périodontosis)

est, comme nous venons de le dire, nettement isolé, par Bataillet Duperrat, Jansen et Dekker.

Papillon et Lefèvre rapportaient en 1924 deux cas de kératodermie palmaire et plantaire symétrique familiale (qu'ils

dénommaient, d'ailleurs, maladie de Meleda) chez un frère et une soeur, avec dans les deux cas des altérations dentaires graves, les deux anomalies étant apparues vers l'âge de 3 ans. Les parents des deux enfants étaient cousins germains.

Chez la soeur, de quatre ans et demi, il s'agissait d'une kératodermie palmoplantaire dans sa forme diffuse, mais débordant sur le bord externe du pied, la malléole externe, le tendon d'Achille, et sur les deux genoux. Il s'y associait une érythrodermie palmoplantaire et une hyperidrose.

Chez le frère, de six ans, l'érythrodermie palmoplantaire était prédominante avec une kératose purement plantaire, en ilôts, sur les espaces interdigitaux, l'éminence thénar, les articulations phalango-phalangiennes et les deux genoux, associée à une hyperidrose.

Enfin, chez les deux enfants existaient des lésions dentaires sévères. La fille avait seulement onze dents ; le garçon édenté présentait une résorption du rebord alvéolaire faite, comme chez l'adulte, au dépens de la table externe pour le maxillaire supérieur, au dépens de la table interne pour le maxillaire inférieur ; de sorte que l'arcade supérieure représentée par la crête alvéolaire était franchement inscrite dans l'arcade inférieure. La lèvre supérieure en retrait lui donnait l'aspect d'une vieille femme édentée.

Jansen et Dekker donnent de l'affection une description clinique qu'ils veulent assez précise. C'est d'ailleurs à cette variété descriptive que correspondent la plupart des cas étiquetés maladie de Meleda chez les auteurs français (Degos ; de Graciansky et Boulle).

Cependant, à notre connaissance, il n'y a que quinze cas de syndrome de Papillon-Lefèvre dans la littérature.

Selon Boisramé ; Duperrat et Monfort, aucun auteur n'a eu l'occasion d'observer ces malades à leur naissance, mais il est probable qu'existeraient déjà : érythème et desquamation. De toute façon, les troubles apparaissent avant la troisième année.

La paume et la plante sont le siège de lésions plus érythémato-squameuses que franchement hyperkératosiques. La desquamation est de type "feuilletée", découvrant une peau rouge. Le dessin normal de la peau apparaît plus accentué, les polygones cutanés étant séparés par des sillons superficiels? L'hyperkératose apparaît donc peu marquée, sauf dans deux cas

de Duperrat et Petges.

Enfin l'hyperkératose s'étend, gagnant les poignets, les faces dorsales des mains et des pieds, les tendons d'Achille, et même les régions tibiales, cette extension "transgrediens" étant, en tous points, comparable, selon Bataille et Touraine, à celle de la maladie de Meleda. Cependant, pour Jansen, l'hyperkératose ne recouvrirait jamais complètement, en forme de gant, le dos des pieds et des mains, comme elle le fait dans la maladie de Meleda, et les placards "transgrediens" ne seraient que de petites taches rouges et squameuses.

Les anomalies dentaires constituent le dernier argument différentiel :

"Peu de temps après l'irruption des dents de lait, se déclare une paradentose, accompagnée de gingivite et de "poche". Les processus alvéolaires s'atrophient en peu de temps. Les éléments dentaires se détachent et tombent bientôt. L'inflammation ne cesse que lorsque tous les éléments dentaires sont éliminés.

"Après l'irruption de la denture permanente, le même processus se répète, de sorte qu'à l'âge juvénile, ces malades doivent déjà porter une prothèse.

"De telles anomalies n'ont jamais été observées dans la maladie de Meleda, ni dans l'hyperkératose de Thost-Unna". (Jansen et Dekker).

Enfin, du point de vue génétique, il s'agirait d'une hérédité récessive, ce qui l'opposerait à l'hyperkératose palmoplantaire en dominance.

B. Kératodermies acquises :

Nous serons brefs sur la description de ces formes, qui peuvent cependant nous apporter quelques renseignements utiles sur la physiopathologie de l'hyperkératose.

1) Parmi les kératodermies d'origine traumatique

a. Citons seulement les formations circonscrites, dont le type habituel est la callosité ou durillon, saillie jaunâtre ou brun foncé, dont la taille et la forme, généralement arrondie, dépendent du traumatisme qui leur a donné naissance.

b. La forme diffuse se rencontre chez les terras-

siers, les ouvriers qui manient des outils avec des manches en bois ou en corne. Tantôt la totalité de la paume des mains ou de la plante des pieds est atteinte, tantôt la kératose se localise en certains points : éminence thénar ou hypothénar, talon, avant-pied.

La couche cornée est plus ou moins épaisse, tantôt jaune circuse transparente, tantôt foncée et brunâtre. Ces lésions s'accompagnent souvent d'hyperidrose qui en modifie l'aspect du fait de la macération qu'elle entraîne. Plus souvent les régions atteintes sont au contraire d'une sécheresse excessive et rugueuse. Il se produit alors des fissures aux plis de flexion, plus ou moins profondes et très douloureuses (de Graciansky).

2) Les kératodermies infectieuses

a. Les syphilides palmaires et plantaires peuvent prendre un aspect psoriasiforme :

- à la forme secondaire, les lésions sont presque toujours symétriques et bilatérales, soit en nappe d'un rouge bistre, par confluence d'éléments circinés,ou de taches recouvertes d'une épaisse couche cornée lenticulaire qui donnent au toucher une sensation d'infiltration, soit, sur la face palmaire des troisièmes phalanges, le clavus syphilicus de Lewine.

- à la période ternaire, les syphilides de couleur rouge bistre, sale et terne, sont volontiers unilatérales, peu nombreuses, surtou t palmaires et prennent parfois un type hyperkératosique.

b. La blennorragie

La première description de cette kératose particulière est due à Vidal en 1893.

C'est aux mains et aux pieds qu'elle prend son aspect le plus caractéristique, s e présentant :

- tantôt sous une forme circonscrite : taches dures, cornées, jaunes, ou des grains saillants gros comme des grains de chênevis, ressemblant encore à des clous de tapissier, entourés d'un fin liseré érythémateux,

- ailleurs, ces éléments confluent en plaques sur les paumes et les plantes, pouvant former une vraie semelle de plus d'un centimètre aux points de pression.

c. Les virus des groupes chlamidozoon et virus L

"revendiquent actuellement une part importante des kératosesclassiquement attribuées au gonocoque. Il semble en effet que nombre de ces kératoses accompagnent ou bien des uré-

trites à écoulement puriforme agonococcique, ou bien s'observent au cours des syndromes plus complexes associant écoulement uretral amicrobien, syndrome dysentérique, lésions oculaires, manifestations rhumatismales (Reiter ou Fiessinger-Leroy).

"Si la constatation des formes figurées du virus ou sa mise en évidence par les cultures est relativement aisée dans le pus d'écoulement, il semble, parcontre, que sa démonstration doit beaucoup plus difficile et plus contestable au niveau des lésions dermatologiques elles-mêmes." (de Graciansky).

d. les dermatophytoses

de la paume ou des plantes peuvent aussi entraîner une kératose en placards circinés, souvent érythémateux, entourées d'une collerette épidermique au niveau de laquelle sont parfois notées des vésicules. La couche cornée apparaît surtout macérée et se détache facilement en lambeaux.

L'examen direct des squames en affirmera l'origine mycosique : trichophyton, épidermophyton.

Le cancida donne plus exceptionnellement l'aspect des lésions kératosiques.

Quoiqu'il en soit,il faut systématiquement rechercher les parasites dans les squames et dans le liquide des vésicules.

e. Dermo-épidermites infectieuses

Selon Gougerot et Peyre, certaines kératoses dites essentielles seraient le résultat de l'action sur la peau de germes variés (streptocoque, staphylocoque, etc.)

3) Les kératodermies toxiques

sont le fait essentiel de l'intoxication arsenicale chronique. Le début se fait par un prurit inconstant, un érythème passager, puis apparaît un épaississement diffus de l'épiderme palmaire, accidenté denodules, de verrucosités confluentes, allant de la tête d'épingle à la lentille; suivant la prédominance des symptomes, on décrit une forme diffuse et une forme verruqueuse.

IV.

Les kératodermies symptomatiques de dermatoses classées

1. L'eczéma

est, sous sa forme kératosique, l'une des causes les plus fréquentes de kératodermie palmoplantaire (de Graciansky).

Mais les difficultés du diagnostic étiologique sont variables suivant les aspects cliniques que revêt l'affection:

- en placards irréguliers à bords émiéttés au centre de la main,mais avec très peu d'hyperkératose,
- ou bien les petites vésicules dysidrosiques sont visibles au travers de la couche cornée,
- le cas le plus délicat est celui où l'affection revêt un aspect purement hyperkératosique. L'épiderme est épaissi, dur, gris, opaque, coupé de crevasses en tous sens. L'épiderme se détache en blocs irréguliers ou en épaisses écailles. Le prurit est inconstant. Il faut dans ces cas s'aider :
  = des autres éléments du contexte clinique : précédentes poussées d'eczéma, placards associés sur un autre point du corps,
  = de l'enquête familiale,
  = mais il s'agit le plus souvent de dermatose de contact, c'est dire l'intérêt des tests cutanés à la recherche de l'allergène : MnO_4K, ciment, etc.

2.Les névrodermites chroniques, les lichenifications circonscrites,

peuvent se localiser aux paumes, réalisant un placard de kératodermie avec exfoliation légère de squames sèches et adhérentes. Il s'agit ici de malades très nerveux,impressionnables et le caractère essentiel est ici le prurit.

3. Le psoriasis palmaire et plantaire.

est une forme atypique, à vrai dire peu fréquente dans cette localisation symétrique des extrémités.

Cette variété a été étudiée par Darier en 1896 et se voit surtout chez des sujets vigoureux, volontiers masculins. "L'éruption débute en un point quelconque de la surface palmaire et s'étend lentement". Au début, ce sont des taches jaunes hyperkératosiques, bien limitées. Elles s'exfolient en lamelles sèches et friables, sous lesquelles on aperçoit la peau d'un rouge vif, luisant.

Il faut dans tous les cas rechercher une lésion ailleurs, sur les poignets, voire à la face d'extension des coudes, des genoux, où l'on découvre les lésions en tache de bougie avec la pellicule caractéristique, décolable par le grattage méthodique.

Ce diagnostic n'est d'ailleurs pas toujours si aisé avec les formes généralisées de kératodermie palmoplantaire puisque Dubreuilh pensait que les malades de Papillon et Lefèvre étaient atteints de psoriasis.

4. Les kératoses par parakératose psoriasiforme de Brocq.

La morphologie et la topographie de cette affection sont voisines de la kératodermie psoriasique,

mais elle est plus squameuse, n'ayant pas la blancheur nacrée du revêtement kératosique du psoriasis,

elle s'étale le long des plis de flexion,

souvent prurigineuse,

il n'y a pas de pellicules après grattages, mais l'on trouve parfois sous les squames de petites vésicules limitées d'exosérose.

5. Le lichen plan

Sur la paume et la plante, les papules de lichen sont parfois cornées ; en forme de petites taches d'un blanc jaunatre bien limitées de la taille d'une tête d'épingle. Sous la pellicule cornée, la lésion est sèche.

Les papules cornées criblent parfois paumes et plantes, peuvent confluer en plaques irrégulières.

Dans le lichen plan palmaire, De Beurmann et Gougerot distinguent trois types :

- premier type : lichen à larges papules peu saillantes, rondes, plates avec peu d'exfoliation de la couche cornée,
- deuxième type : larges plaques rouges, déprimées irrégulières à bords kératosiques ;
- troisième type : représenté par un cas de Vidal étiqueté lichen agrius ferox polymorphe : prolifération papillaire et fissures profondes des deux mains.

6. Maladie de Darier

Cette affection décrite par Darier et Thibault en 1889 sous le nom de psorospermose folliculaire végétante, était auparavant étiquetée denoms divers, en particulier : ichtyose

sébacée, kératose pilaire, ichtyose folliculaire. Il s'agit d'une maladie parfois familiale et héréditaire (Perin).

Son début se fait en moyenne entre 8 et 16 ans. Dans la règle, l'éruption est symétrique, mais rarement localisée uniquement aux paumes et plantes; dans ce cas, elle affecte le type d'une kératose ponctuée, constituée par de minimes points cornés, jaunâtres et translucides, qui parsèment et dérangent la série régulière des crêtes papillaires. L'ensemble de ces régions peut prendre une apparence cornée et jaunâtre diffuse par épaississement de l'épiderme.

Mais, en fait, d'autres lésions sont dans la règle visibles, au dos des mains et des poignets, sous forme de lésions verruqueuses étendues. Les muqueuses sont plus exceptionnellement atteintes, la langue peut être villeuse.

L'évolution se fait par poussées successives. Chaque lésions constituée reste indéfiniment stationnaire, ou s'affaisse lentement en laissant une pigmentation définitive.

7. La dermatite polymorphe de Brocq-Duhring

Dans sa forme la plus grave, il peut y avoir un épaississement considérable de l'épiderme corné de la paume des mains et de la plante des pieds. Cet épiderme devient inégal, comme macéré et tuméfié. Il peut former un vrai kératome, le plus souvent symétrique, parfois limité au milieu même de la paume des mains, mais occupant, dans certains cas, la totalité de la face palmaire des mains et des doigts, et la totalité de la face plantaire des pieds et orteils. Le diagnostic se pose souvent avec la kératodermie arsenical (P. Blum).

8. Dans le penphigus folliaci

on observe une rougeur diffuse, uniforme et surtout une sorte d'hypertrophie généfalisée des papilles du derme, visible à l'oeil nu. La desquamation est fine et incessante.

9. Au cours des érythrodermies exfoliatives,on peut voir toute kératose symétrique qui ressemble à la forme arsenicale.

10. La desquamation saisonnière persistante des paumes et des plantes, de Brocq, peut aussi devenir kératosique.

11. Le pityriasis rubra pilaire

peut débuter par de la rougeur et de la desquamation sèche des plantes et des paumes, et les lésions sont presque

toujours symétriques et diffuses. L'épiderme est épaissi, peut desquamer en lamelles ou en lambeaux, mais plus souvent en fins éléments de pityriasis ; les lésions sont surtout diffuses, étendues à toute la surface palmaire et plantaire et il y a une absence totale de réaction inflammatoire et de douleur.

Dans cette affection, on trouve à la face dorsale des doigts des cônes circumpilaires, les petites papules péripilaires sèches de début aux membres et au tronc, des plaques psoriasiformes rouges et squameuses des coudes et des genoux, un abondant pityriasis du cuir chevelu, etc.

ANATOMIE PATHOLOGIQUE

Au microscope, les lésions paraissent surtout épidermiques et consistent en une hypertrophie de toutes les couches: cornée, granuleuse et du corps muqueux. Les papilles sont allongées et irrégulières. La couche cornée est énormément épaissie, sans aucun micro-abcès intraépidermique, sans infiltration leucocytaire ; il n'y a pas de parakératose.

Elle est formée d'un grand nombre d'assises lamelleuses constituées par des cellules kératinisées dépourvues de noyaux; le sommet des papilles acuminé est coiffé par une série de chevrons emboîtés qui se soudent au niveau de leur angle. Elle renferme moins de graisse qu'à l'état normal.

La couche granuleuse est fortement hypertrophiée. On note une à plusieurs assises de cellules, parfois discontinues, riches en kératohyaline. La richesse en granulations éléidiques des cellulesn'est pas partout la même. Les cellules sont parfois volumineuses, comme soufflées et soulèvent irrégulièrement le stratum lucidum. Les cavités périnucléaires sont agrandies, les noyaux sont visibles souvent refoulés en croissant contre la cavité périnucléaire.

Le corps muqueux de Malpighi est épaissi dans son ensemble, surtout dans les espaces interpapillaires. Leur protoplasme et le noyau des cellules sont normaux. Les filaments d'union sont très visibles. On y note une forte acanthose (pour de Graciansky), mais d'autres auteurs n'en ont pas observé (Matsumoto, Isaacs). La biopsie de l'enfant Chantal F. que nous avons examinée n'en comportait pas.

Les papilles peuvent être normales. Elles sont souvent longues, effilées, en cônes aigus et irréguliers. A l'union du derme et de l'épiderme, les prolongements interpapillaires prennent un aspect dentelé, "en dent de poisson".

Les glandes sudoripares sont parfois dilatées jusqu'à atteindre le double de leur volume normal. Ces faits ont particulièrement retenu l'attention de certains auteurs. Lenglet supposait que l'hyperidrose était l'origine de la kératose. Giovanni, en 1894, avait noté cette hypertrophie des glandes sudoripares. Besnier et Balzer pensaient déjà que le kératome était en rapport avec les orifices dilatés des glandes sudoripares. Hallopeau et Claisse en 1891 étaient de cet avis. Mantoux, 1903, décrit la dermatose localisée aux orifices des glandes sudoripares, et avec Brocq, devant une forme disséminée, pense qu'il s'agit d'un papillome avec hyperkératose circonscrite, d'où le nom de parakératose papillomateuse palmaire et plantaire, ou encore de parakératose

à localisation périostiosudoripare que ces auteurs proposent. Michel, en 1933, est encore d'avis que le début de l'affection est en relation étroite avec un orifice sudoripare.

En fait, cette localisation de l'hyperkératose aux glandes sudoripares n'est pas valable pour la forme diffuse, et n'est même plus admise pour les formes ponctuées. Dans plusieurs observations histologiques, on note en effet des canaux sudoripares normaux : Lieberthal, Balzer, en 1925, disent qu'il n'y a aucune relation nécessaire entre les conduits sudoripares et les kératomes.

Par contre sont tout de même notées des altérations de ces conduits : par suite de l'épaississement corné, des spires des conduits des glandes sudoripares semblent effacées et comme étirées dans la traversée des kératomes. (Sweitzer). Dans le derme, les lésions apparaissent surtout au niveau de la bordure érythémateuse, c'est dire d'ailleurs l'intérêt des biopsies en bordure des lésions. Dans la partie superficielle du derme, Matsumoto notait déjà une très légère infiltration de cellules mononucléaires autour des vaisseaux. Sezary note des capillaires dilatés et l'infiltration du derme par des histiocytes dans une forme disséminée. Il suggéra d'ailleurs la nature naevique de l'affection à cette occasion.

Les fibres élastiques et collagènes sont normales.

Il nous semble que la description histologique de l'évolution des lésions kératosiques, dans le cas de la forme disséminée, permet de comprendre les multiples qualificatifs qui lui furent attribués. Un malade de Weissenbach et Thibaut est à ce titre intéressant, car il présentait les différentes phases du travail hyperkératosique : des kératomes miliaires, des productions cupuliformes et enfin des pseudo-durillons.

De même dans quelques observations cliniques, les kératomes ont été précédés par une phasedevésiculation (Mantoux, Balzer et Boyé). Cet élément vésiculeux se dessèche et peut se cornifier dans l'épiderme hyperkératosé. A l'énucléation du kératome, qui se fait attendre plus ou moins longtemps, succède le cratère intraépidermique caractéristique.

Signalons enfin le cas de Balzer qui a observé chez un homme de 65 ans l'association d'une forme diffuse, la première en date, et d'une kératose ponctiforme diffuse.

Ainsi l'anatomie pathologique permettait de prévoir l'unicité des différentes variétés des formes disséminées ainsi que leur rattachement aux formes diffuses type Thost-Unna.

PHYSIOPATHOLOGIE

La compréhension physio-pathologique de l'hyperkératose est actuellement très limitée. Certaines données théoriques et quelques faits épars sont rassemblés mais ne permettent guère de conclure actuellement quant à un mécanisme précis.

Un facteur endocrinien a été mis en évidence dans quelques cas. A vrai dire, il s'agit d'observations déjà anciennes, à une époque où le diagnostic d'endocrinopathie n'était pas basé sur des dosages hormonaux, mais sur des impressions cliniques d'ensemble, très discutables à l'heure actuelle.

Brocq, en 1922 , invoquait déjà une insuffisance thyroïdienne. Il s'agissait d'ailleurs d'une érythrodermie congénitale ichtyosiforme, au cours de laquelle "les kératodermies palmaires prennent un tel développement que les mains se rétractent". Le corps thyroïde à haute dose améliore les lésions.

Par la suite, Louste et Thibaut (1922)notaient une hypertrophie du corps thyroïde avec léger retard de la menstruation.

Levy-Frankel et Juster (1923) notaient, chez un mongolien, une athyroïdie, des testicules inexistants, une verge infantile et une diminution du métabolisme basal.

Joffre Marconded de Rezende relève encore un hypogénitalisme associé. L'observation de Postowsky avec troubles endocriniens est aussi à signaler.

Plus récemment W.M. Shaw, en 1952, notait encore une diminution du métabolisme basal.

Citons enfin l'hypoestrogénie de Haxthausen (cité par de Graciansky).

Mais ces observations rares mériteraient une meilleure étude endocrinienne pour pouvoir être concluantes.

Elles n'ont servi jusqu'à présent qu'à échafauder des hypothèses fragiles. Cependant ces hypothèses ont paru connaître un regain d'actualité depuis qu'ont étéétablies des corrélations entre le fonctionnement de la thyroïde et le métabolisme de la Vitamine A, dont l'intervention a été récemment suspectée.

L'hypovitaminémie A a en effet mise en cause en certains cas, en particulier par Porter, mais elle est inconstante et

son dosage est délicat. Nous n'avons pas pu le pratiquer chez nos malades.

Mais, comme le fait remarquer de Graciansky, il s'agissait probablement d'un trouble de l'utilisation de la vitamine A, indispensable au développement des épithéliums, plus que d'une avitaminose ou d'une hypovitaminose proprement dite.

Cet auteur continue en effet en disant que "la kératodermie ne fait pas partie du tableau classique de l'avitaminose A et, d'autre part, sa fréquence ne semble pas particulièrement grande dans les pays comme la Chine où l'hypovitaminose A est endémique".

De plus, la carence a été invoquée beaucoup plus sur la foi decertains résultats thérapeutiques, que sur des dosages sériques. Or, les résultats en sont inconstants et les doses utilisées sont considérables et évoquent plus un effet pharmacodynamique qu'une action anticarentielle proprement dite.

L'hypothèse de Porter d'une prédisposition héréditaire à mal métaboliser la vitamine A en général, ou d'une anomalie des cellules épidermiques incapables de fixer la vitamine, mérite donc plus amples contrôles.

<u>Le rôle du système nerveux</u> : l'atteinte du système sympathique est connue depuis l'observation d'André Thomas qui remarqua une hyperkératose palmaire dans un syndrome du ganglion sympathique cervical inférieur.

Levy-Frankel a rapporté l'observation d'une névrite du cubital et du médian qui détermina une causalgie de la moitié de la face palmaire de la main. Il faut sans doute rattacher au dysfonctionnement sympathique l'hyperidrose fréquemment associée, mais non constamment cependant. Ce dernier fait permettant d'éliminer l'hypothèse de certains pour qui l'hyperidrose jouerait un rôle important dans la génèse m^ême de la kératodermie.

Rapportons enfin une observation plus récente de Temine et Rodde rapportant le cas d'une kératose palmaire unilatérale avec arthrose des trous de conjugaison C5 C6 C7.

L'atteinte du système nerveux central a plus récemment fait l'objet d'une étude de Montelli et collaborateurs sous l'angle de l'électro-encéphalographie. Dans trois observations de kératose palmo-plantaire diffuse type Thost-Unna, ces auteurs notent des signes d'immaturité zonale ou diffuse, avec des si-

gnes de labilité électrique à la photostimulation.

S'appuyant sur ces résultats, les auteurs vont jusqu'à envisager une pathogénie centrale par atteinte des structures diencéphalo-hypothalamique, dans le déterminisme des lésions cutanées de cette génodermatose. Nous ne les suivrons pasjusque-là, l'interprétation des signes électriques qu'ils ont observés étant à l'heure actuelle incertaine et la généralisation sur trois observations, dont deux sont frère et soeur, nous paraissant hâtive. Rappelons aussi que d'autres auteurs ont signalé l'association de kératodermie palmoplantaire avec troubles psychiques pouvant aller jusqu'à l'idiotie, et que dans ces cas, si l'E.E.G. avait été pratiqué il se serait certainement montré perturbé. Il nous parait d'ailleurs que la consanguinité suffit souvent à expliquer l'association de ces états morbides associés.

Le rôle des facteurs ambiants doit aussi être envisagé

Non déterminant, ils sont cependant certainement favorisants, en particulier, comme le fait remarquer Michael, dans les formes à apparition retardée, et particulièrement les formes disséminées.

Avant d'étudier le rôle des facteurs externes, tels que la pression, les frottements, il serait utile d'avoir une idée sur le potentiel évolutif des lésions. En fait, l'étude de la progression des lésions a été à peine considérée.

Lieberthal vit un malade à 20 ans de distance. La première fois à 58 ans, 15 ans après le début, la seconde fois à 80 ans. En l'espace de 22 ans, il nota les modifications suivantes: les lésions papuleuses plantaires étaient élargies et plus nombreuses,mais cependant sans coalescence; par contre un groupe de papules kératosiques en têted'épingles avait disparu sur les paumes.

Feldman nota chez un malade que des lésions papulaires des talons et des orteils s'élargissaient et s'accroissaient en nombre.

Weissenbach et Thibaut observent dans une kératodermie disséminée l'accroissement net des lésions soumises à des traumatismes comme le grattage avec un rasoir, ou à des caustiques, tandis que chez le même malade les lésions non irritées n'ont aucune tendance à s'accroître.

Il est ainsi probable que les traumatismes locaux favorisent le processus d'hyperkératose.

C'est ainsi que mérite d'être envisagé le rôle du travail manuel.

Weissenbach rapporte l'observation de deux frères atteints d'une forme disséminée. L'un d'eux avait une profession de bureau et présentait des petites lésions hyperkératosiques de la taille d'une tête d'épingle ; l'autre était laboureur et présentait, outre des lésions identiques, de grosses plaques hyperkératosiques confluentes et épaisses. quelques-unes avec des cratères centraux, et localisées aux zones de pression.

D'autres auteurs affirment que la pression est un facteur important de détermination des lésions, la confirmation en étant la localisation préférentielle aux mains et aux pieds sur des zones exposées aux pressions (Michael). Certains, comme Moncorps, ont observé le maximum d'intensité des lésions chez les travailleurs manuels dans une famille atteinte.
Par contre, d'autres, comme Brann, ont observé destravailleurs manuels dont l'affection continue à croître après changement de profession pour un travail non manuel.

Nous avons nous-même déjà signalé que le garçon qui présentait, dans notre famille, la forme diffuse la moins marquée avait une profession de manutentionnaire, et qu'il attribuait son avantage à l'usure de la corne que lui valait son métier.

Il semble donc que cette maladie, une fois installée, n'ait aucune tendance spontanée à se modifier, ou du moins que le potentiel évolutif soit très faible.

Par contre, certains traumatismes, comme l'irritation mécanique, semblent particulièrement néfastes.

On ne peut en dire autant pour la pression car de nombreux auteurs ont observé, comme nous, des nourrissons atteints de forme diffuse et présentant déjà une hyperkératose plusaccentuée aux futurs points de pression de la voûte plantaire.

~~Oxxxxxxxxx~~ Cependant, nous avons noté que le premier stade de l'affection était desquamatif. Ne traduit-il pas une sensibilité particulière de l'épiderme, une réaction d'irritation épidermique ?

Il résulte donc de l'étude physiopathologique des kératodermies palmoplantaires des données, certes intéressantes, mais qui n'ont la valeur que de quelques faits particuliers. Aucune conclusion d'ordre général ne semble, à l'heure actuelle, pouvoir êtretirée.

GENETIQUE DES KERATODERMIES

Les diverses variétés cliniques de kératodermies palmoplantaires congénitales ont été étudiées du point de vue génétique de façon fort variable.

Les pédigrées ne sont pas toujours précisés avec exactitude dans les observations anciennes et même récentes, si même il est fait mention de l'hérédité.

De nombreuses formes anciennes ont été classées sous le nom de maladie de Meleda et l'on doit reprendre la discussion clinique à propos de chaque observation. Or certaines ne sont pas toujours très détaillées sur les caractères macroscopiques et morphologiques de la maladie.

Enfin, si l'on possède des documents relativement nombreux sur la forme diffuse des kératodermies palmoplantaires, la génétique est pauvre en documents sur les formes disséminées.

C'est Gossage, en 1908, qui, le premier rassemble 28 familles de kératodermie palmoplantaire ayant éliminé les cas de maladie de Meleda, celle-ci n'ayant pas encore fait l'objet d'une étude génétique à cette époque ; le nombre de sujets atteints s'élève à 222, pour 184 sains. La proportion de sujets du sexe masculin est voisine de ceux du sexe faminin.

Gossage note, de plus, que 66 hommes sont transmetteurs pour 52 femmes transmettrices.Il en conclut à la dominance de la transmission héréditaire.

L'étude génétique suivante est due à Brunauer en 1923. Il ne rassemble que 22 familles dont certaines ont déjà été rapportées par Gossage. En excluant ces dernières familles, nous trouvons un total de 11 familles nouvelles, avec 150 sujets atteints contre 138 sujets sains.

C'est ensuite à Cockayne que l'on doit une autre étude de 47 observations familiales de la littérature. Mais lui aussi cite plusieurs cas déjà rapportés par Gossage et par Brunauer. En excluant ces observations, nous trouvons un total de 24 nouvelles familles de kératodermie palmoplantaire congénitale. Le nombre des sujets atteints est de 413 pour 299 sujets sains, 197 hommes sont touchés ainsi que 180 femmes. Cockayne, dans son tableau récapitulatif ne fait pas de distinction particulière entre les différentes variétés cliniques. Il dit que ces observations représentent les types suivants :

kératodermie diffuse avec hyperidrose,
kératodermie diffuse sans hyperidrose,
kératodermie disséminée dans ses variétés ponctuées

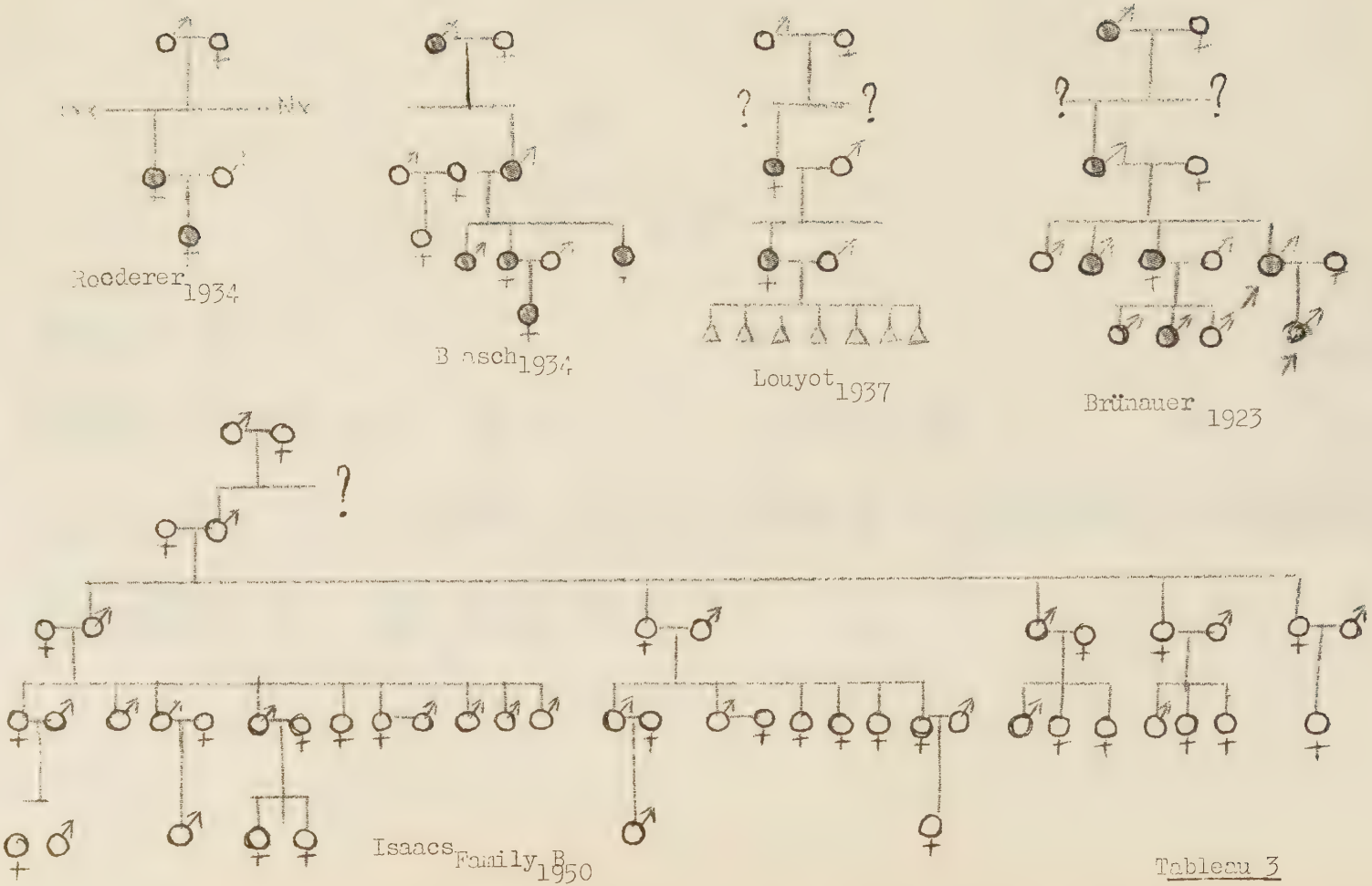
Roederer 1934
B asch 1934
Louyot 1937
Brünauer 1923
Isaacs Family B 1950

Tableau 3

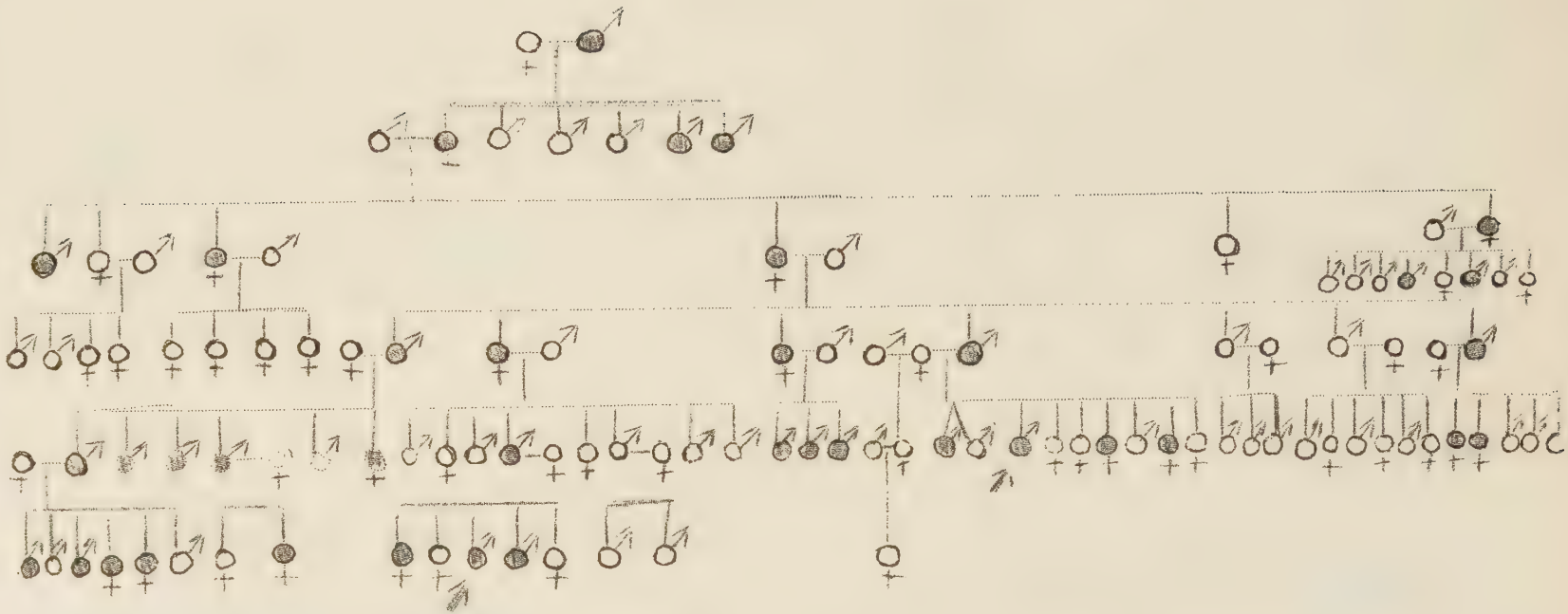

Stevenson
1953

Tableau 4

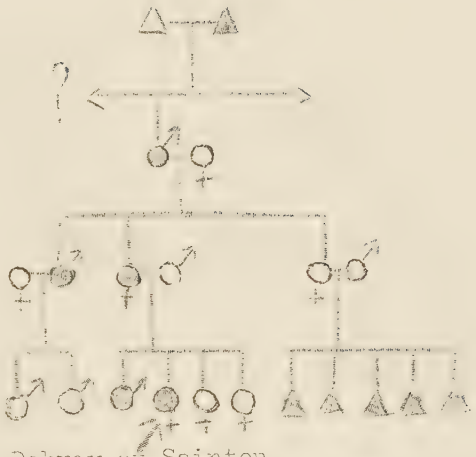

Debrey et Sainton
1930

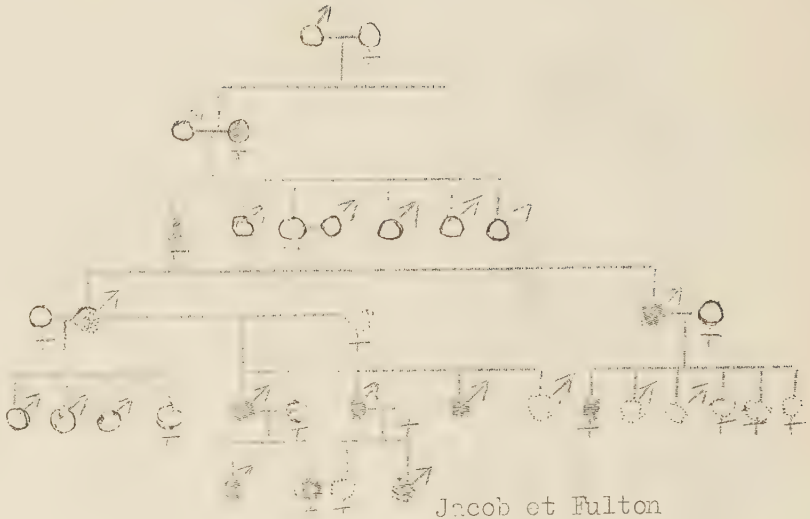

Jacob et Fulton
1905

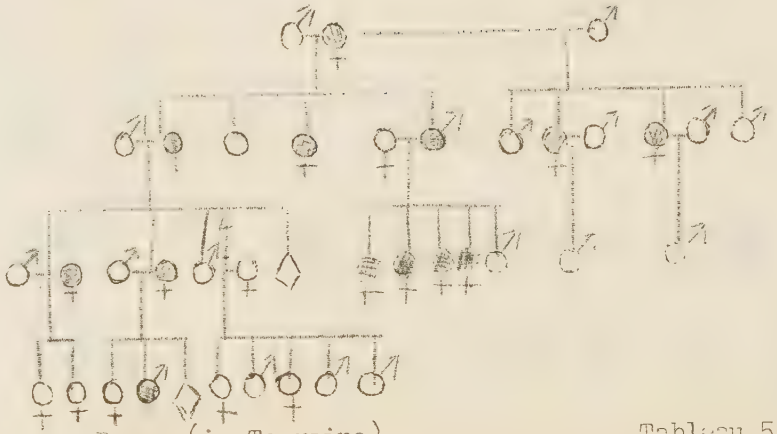

Degos (in Touraine)

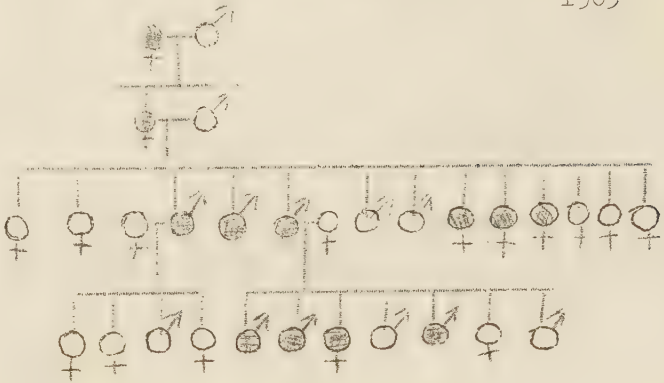

Isaacs Family J.
1950

Tableau 5

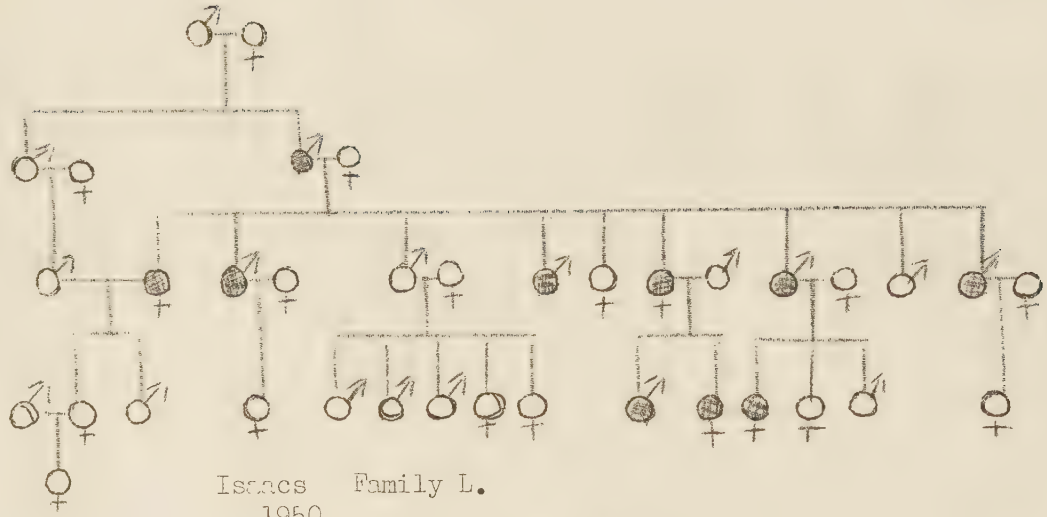

Isaacs Family L.
1950

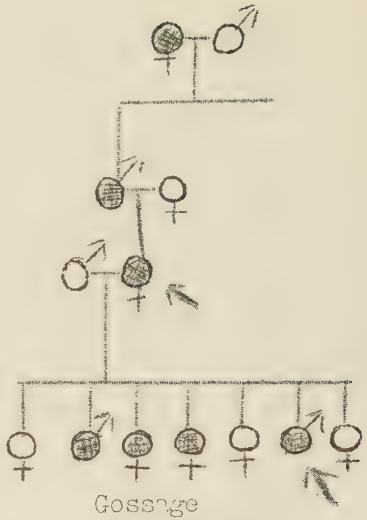

Gossage
1938

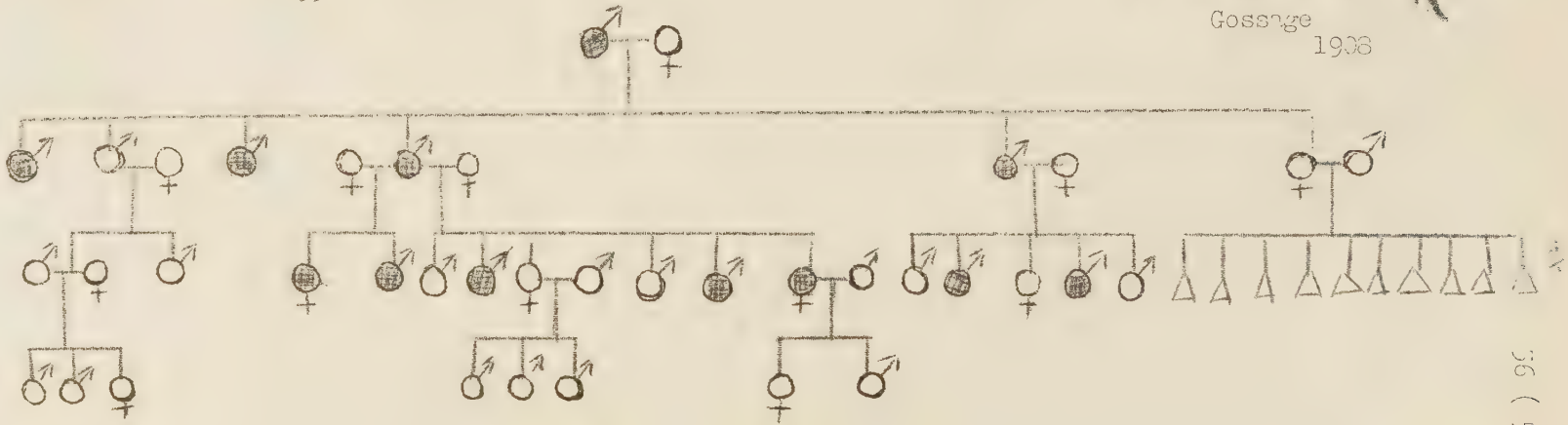

Thost 1880

Tableau 6

et papulaires,
la forme striée,

Il cite une forme interdigitale purement palmaire et plantaire. Et il conclut en bloc que toutes ces formes sont dues à un gène dominant autosomique pur.

Depuis 1933, les observations publiées dans la littérature ne font pas toujours mention de l'hérédité, ni de la variété clinique. Cependant l'on retrouve le même mode de transmission dans les observations de forme diffuse rapportées par : Roederer en 1934 ; Basch en 1934 qui rapporte un cas de tylosis bien qu'il le présente sous le nom de maladie de Meleda ; Louyot,en 193 7; de Ayres en 1942 ; Isaacs en 1950 qui rapporte trois familles ; Stevenson en 1953 ; Huei Lan Chung en 1937; Schott en 1943 ; Konsuloff en 1944 qui cite une famille avec 63 cas en 6 générations, ayant limité la plaque de kératose à la partie antérieure du talon ; Babonneix et Lautman en 1936 rapportent aussi une forme diffuse sous le nom de maladie de Meleda ; Hanhart en 1947 rapporte aussi une forme diffuse.

Le total pour ces 15 nouvelles observations s'élève à 180 sujets atteints pour 223 sujets sains. Parmi les malades dont le sexe est signalé, l'on dénombre 45 hommes et 44 femmes.

En définitive, si l'on considère que les observations anciennes,qui ne font pas mention de la variété clinique, sont des formes diffuses type Thost-Unna, puisque c'est la plus fréquente, nous arrivons à un total de 89 familles publiées.

Le nombre de sujets atteints s'élève à 965 contre 844 sujets normaux. Parmi les sujets atteints et de sexe signalé, nous trouvons 242 hommes et 224 femmes.

Par ailleurs, nous ne trouvons que quatre exemples authentiques de conducteurs sains. Ce sont celui de Zeisler et Zeisler en 1919, celui de Debray et Sainton en 1933 et enfin les deux que nous notons dans notre famille en II_2 et en III_2. Le conducteur de Zeisler est du sexe masculin, les trois autres sont des conductrices.

La pénétrance du gène à 100% étant ainsi faite, tous les auteurs s'accordent sur l'existence d'un gène dominant autosomique pur pour cette kératodermie type Thost-Unna.

La littérature est beaucoup moins riche sur la forme disséminée (ponctuée, papulaire, striée, cupuliforme, etc.)

Celui qui paraît être le premier à avoir collecté les observations est Lieberthal en 1926. Il signale les cas de Davies-Colley en 1879, de Buschke et Fischer en 1910,de Galewsky

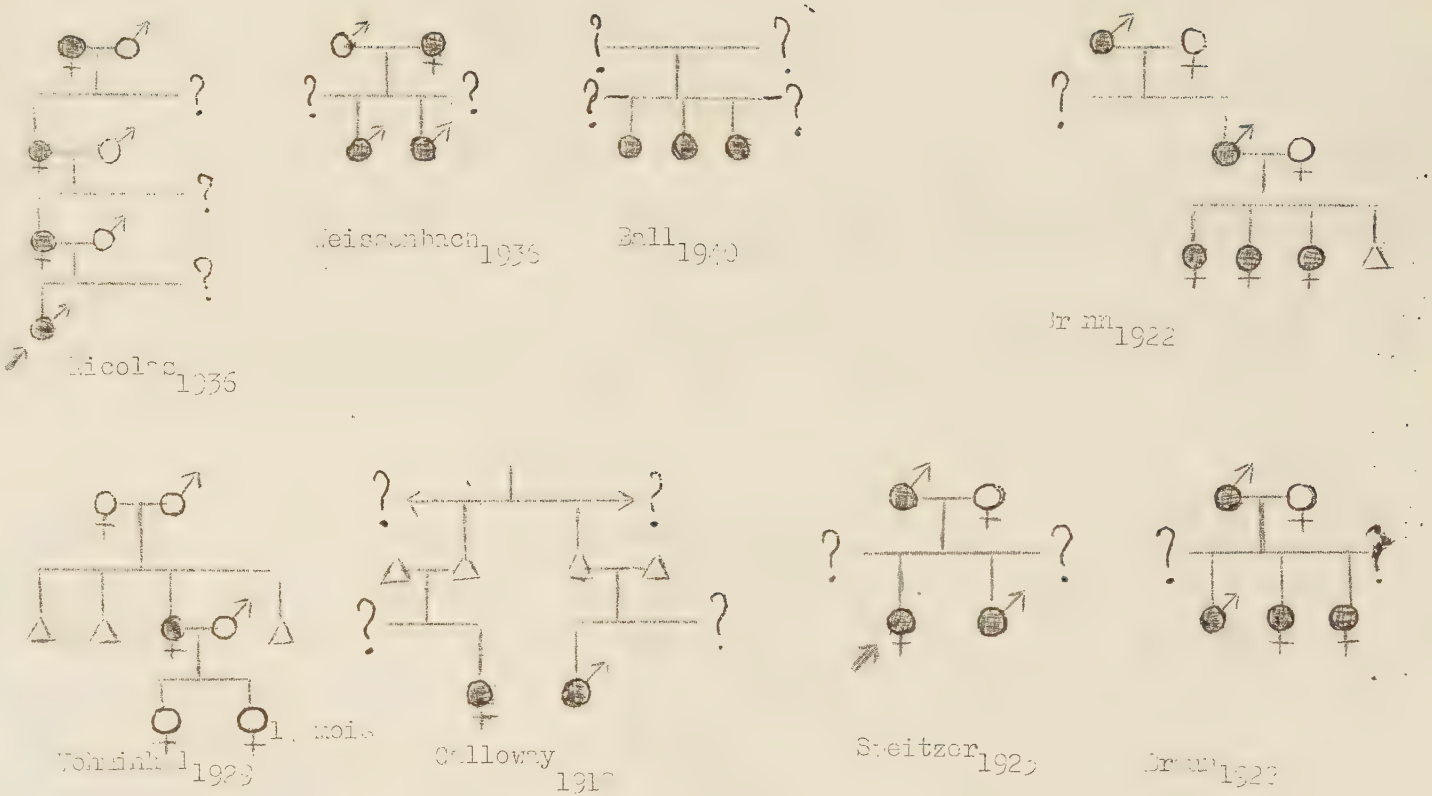
Nicolas 1936
Weissenbach 1936
Ball 1940
Brann 1922
Wohlmuth 1929
Calloway 1917
Speitzer 1923
Braun 1922

Tableau 7

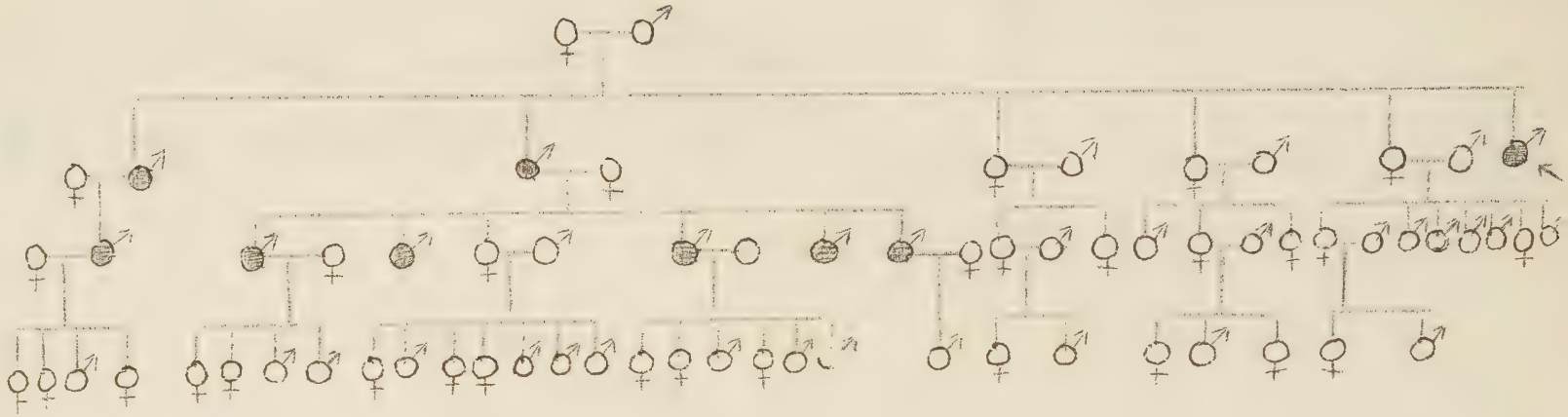

Brauer 1913

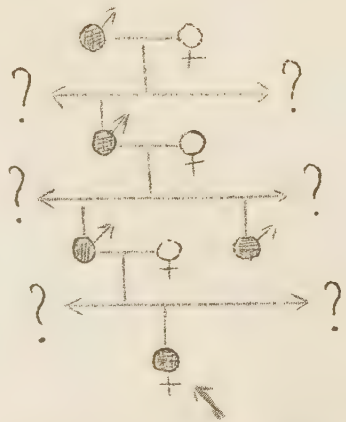

Bloom (1er cas) 1932

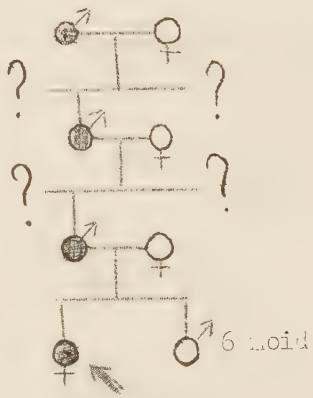

Bloom (2ème cas) 1932

Lieberthal 1926

Tableau 8

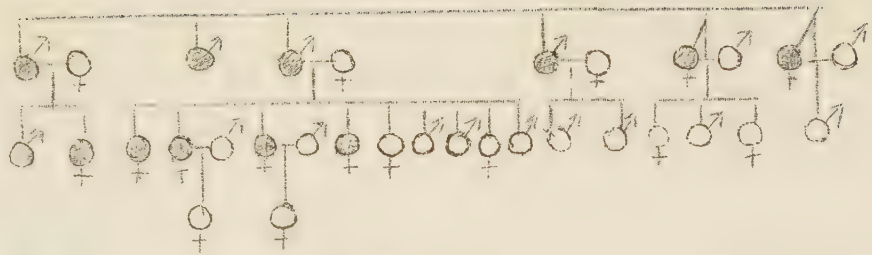

Touraine

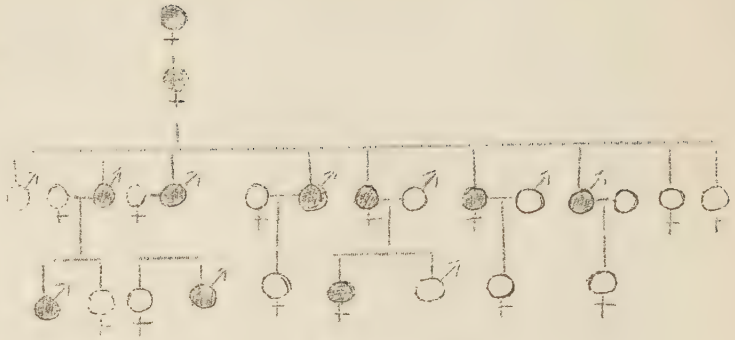

P. [illegible] Hexmann 1949

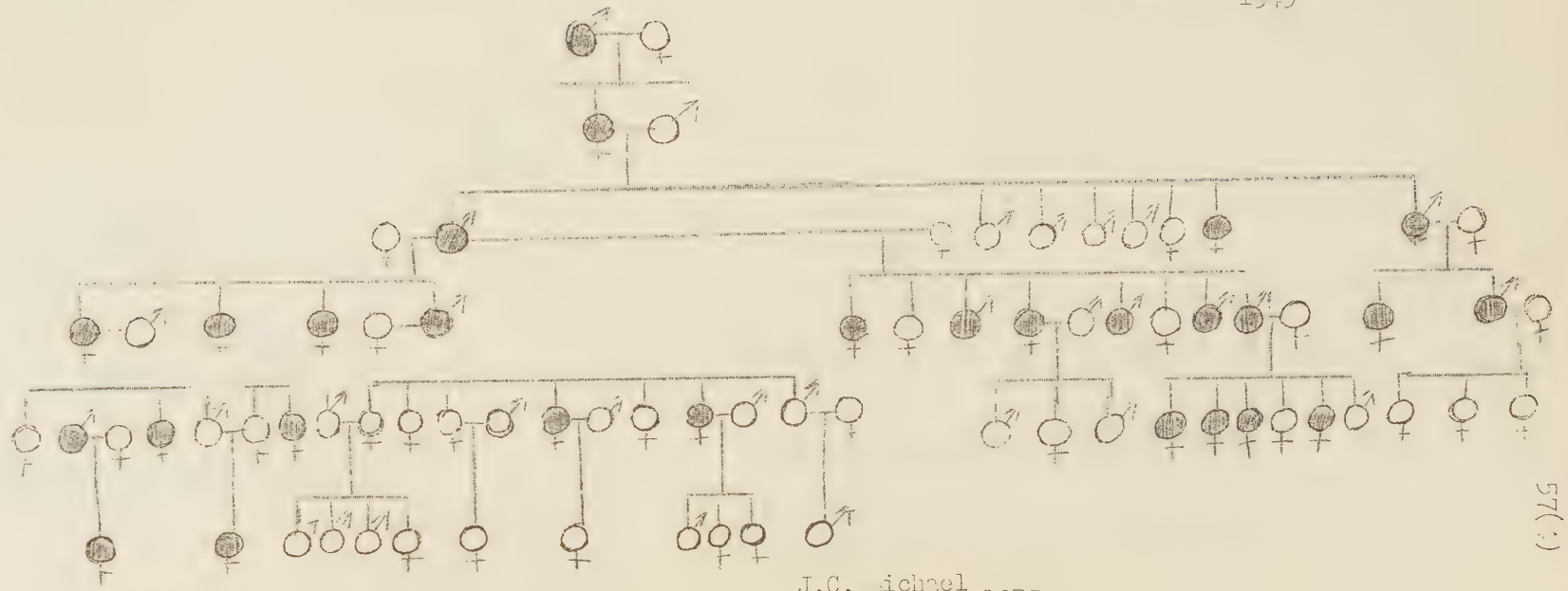

J.C. Michael 1933

Table 9

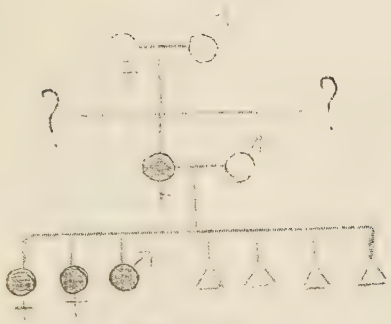

D. Postowsky



J. Fuhs (1er cas)

H. Fuhs (2ème cas)
(il y a consanguinité
chez les ascendants)

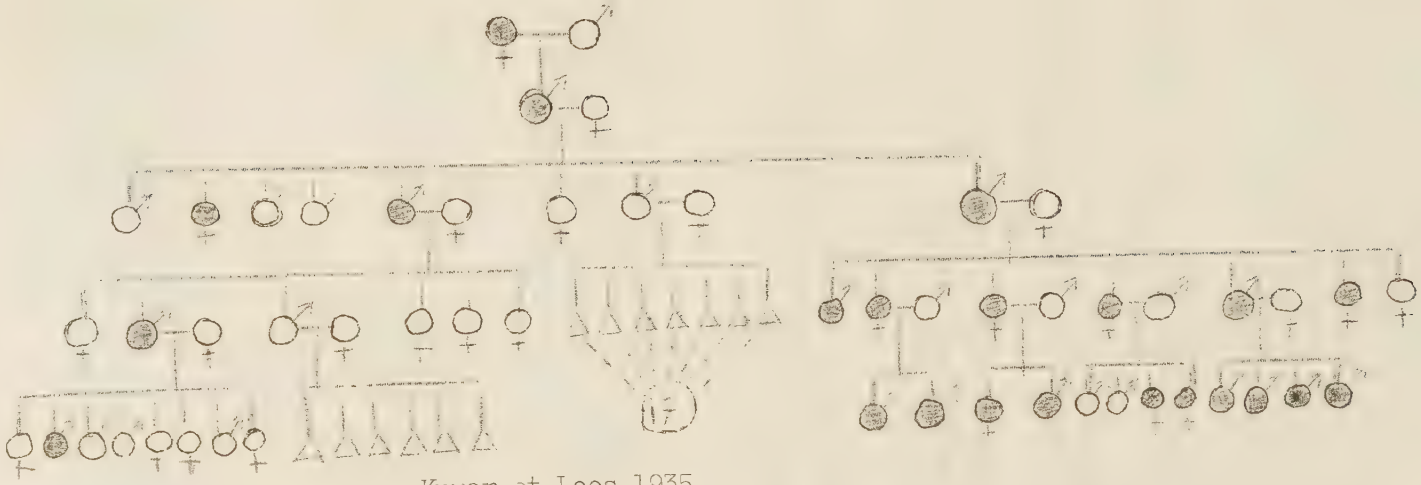

Kumer et Loos 1935
sur une forme dissimulée d'un syndrome de Jadassohn Lewandowsky

Tableau 10

en 1922, de Sweitzer en 1923, de Oppenheim en 1923, de Riehl de Colomon, de Junghans, en 1921, de Sklarz en 1923, de Rinseman en 1925, de Balzer en 1925, de Galloway en 1918, de Brann en 1922, de Brauer en 1913.

Il faut y ajouter les observations de Fuhs en 1924, de Arzt en 1923, de Nexmand en 1949, et celles de Waldecker, Bruszaard, Poppoer, Johnson, Gram Danbold, Aronstam, citées par Touraine. Enfin, il faut citer la famille de Michael en 1933, et les trois familles de Hanhart en 1947, celle de Nicolas en 1936, de Weissenbach en 1936, de Bloom en 1932, de Ayner, de Siemens, de Touraine.

Nous donnons un tableau des arbres généalogiques que nous avons pu collecter dans la littérature.

Nous arrivons ainsi à un total de 118 sujets atteints avec 56 hommes et 52 femmes, pour 184 sujets sains dont 76 hommes, 100 femmes et 8 de sexe inconnu.

Par ailleurs, nous ne trouvons qu'un conducteur authentique dans la famille de Michael. Nous pouvons donc encore ici conclure à une pénétrance du gène à 100%. Ce gène apparaît dominant autosomique pur et non lié au sexe.

Citons cependant des observations toutefois anciennes de famille ayant paru montrer une domance holandrique (sexe masculin seul atteint : cas de Brauer, et Junghans).

En définitive, nous pouvons conclure que dans la majorité des cas étudiés de kératodermie palmoplantaire congénitale, que ce soit la forme diffuse ou les formes disséminées, le gène de l'affection répond aux trois caractères primordiaux de la dominance :

- aucune génération n'échappe,
- seules les personnes atteintes transmettent l'affection (la proportion de conducteurs étant infime),
- le rapport du nombre de sujets atteints au nombre de sujets sains est voisin de 1.

D'autre part, il n'y a aucune liaison au sexe.

Il reste à discuter quelques cas apparemment moins réguliers et dénommés "non familiaux" rapportés dans la littérature. A leur sujet, s'est même posée la question d'une transmission différente du mode autosomique dominant, ou encore d'une forme idiopathique non transmissible de la maladie.

Type non précisé de kératodermie palmo-plantaire

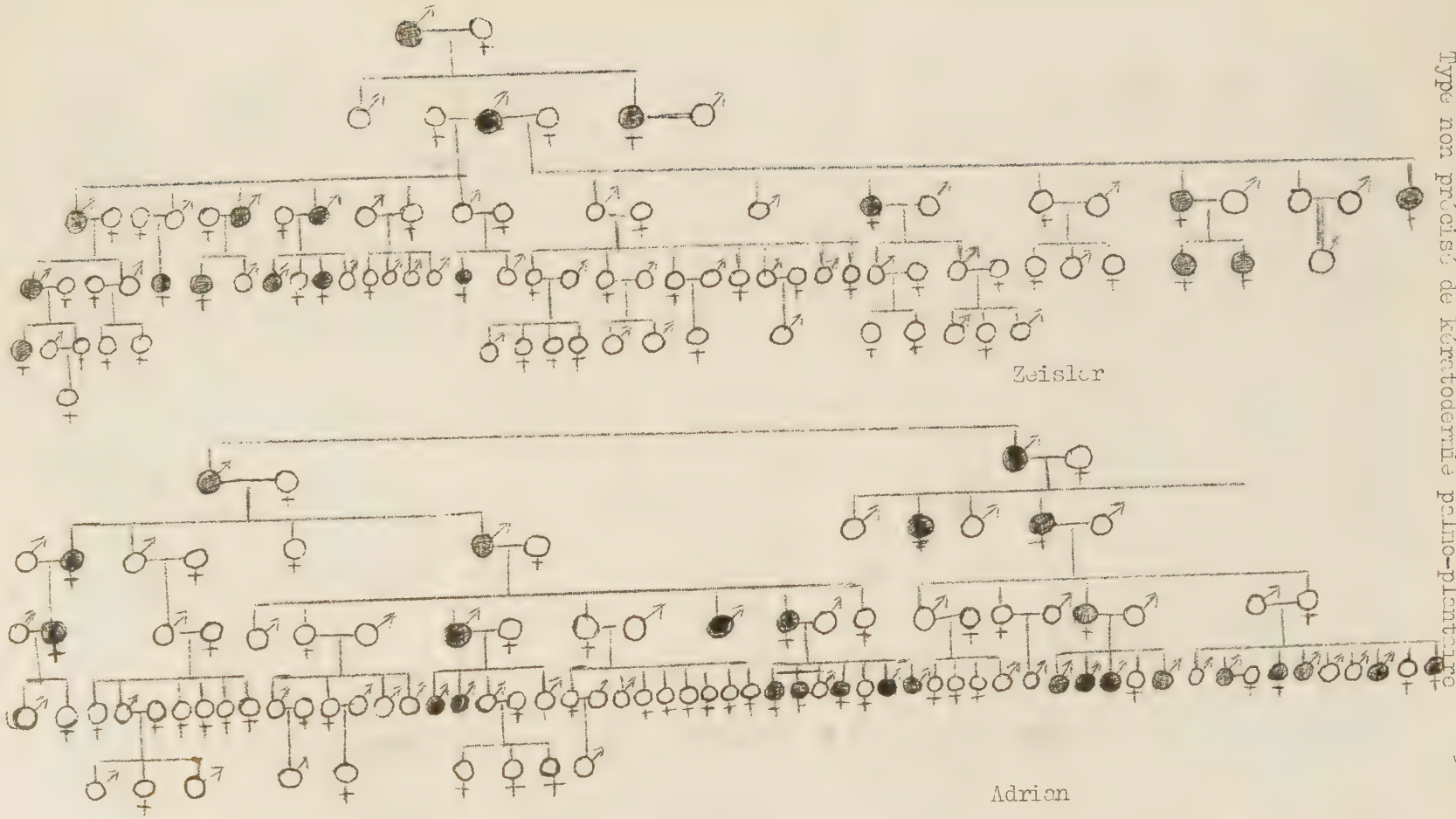

Tableau 11

Il est d'abord à noter que seules des formes disséminées ont fait l'objet de tel rapport. Ceci a même servi d'arguments pour différencier les deux variétés cliniques.

Or, nous pensons que les formes diffuses, débutant chez le nourrisson, ont des manifestations cliniques évidentes qui ne peuvent échapper à l'observateur le moins exigeant.

Par contre, les formes disséminées comportent le plus grand nombre de formes frustes qui peuvent échapper à un observateur superficiel. L'exemple de la famille de Michael est à cet égard plein d'enseignements, puisque l'on rencontrait chez les divers membres toute une gamme clinique depuis la forme comportant deux nodules hyperkératosique surune paume, aux cas très importants.

Or de nombreux cas intitulés non familiaux ne comportent pas une enquête familiale très poussée. Nous ne signalerons que les observations de Becket, Sezary et Horowitz, de Barber.

Il n'en est pas moins vrai quenous ne pouvons nier l'existence decas non familiaux par la seule difficulté de l'enquête anamnestique.

Deux autres raisons peuvent être invoquées :

- Il se pourrait que l'anomalie (phénotype) soit transmise suivant différentes modalités, certaines pouvant être tellement irrégulières qu'elles défient les investigations dela génétique humaine. C'est ce que soulignait déjà Leven.

- Il se pourrait également que ces cas isolés soient la première expression visible d'une mutation nouvelle. Cela pourrait expliquer l'apparition de la maladie dans la Famille L. de Isaacs, dans les familles de Jacob et Fulton, de Roederer, de Louyot, dans celles de Ayres où sur 11 enfants, un seul fils est atteint qui transmit lui-même l'affection : la famille de Stevenson semble en être un autreexemple.

Il est en fait impossible d'affirmer actuellement la certitude d'une mutation d'un gène normal en un gène déterminant la kératodermie. Il faudrait pour cela une enquête familiale portant sur deux générations supérieures au mutant, et l'observation d'une transmission régulière à partir de ce mutant. Il se pourrait en effet que l'un des parents de ce soi-disant mutant soit conducteur comme nous en avons la preuve dans quelques observations déjà signalées (Michael, Zeisler, Debray et Sainton, obs. personnelle).

De même Isaacs rapporte une famille W. avec deux ou peut-être trois de huit enfants présentant une forme disséminée, les parents et grands-parents étant normaux. L'auteur remarque à juste titre que dans ce cas une mutation nouvelle

ne peut expliquer à elle seule le phénomène. Une observation semblable de kératodermie disséminée chez deux enfants de parents normaux est rapportée par Lieberthal,une autre de syndrome de Papillon-Lefèvre chez deux enfants de parentsnormaux par Corson.

Remarquons encore qu'il s'agit de forme disséminée et que la possibilité d'une forme fruste chez les parents, le plus souvent non examinés par les auteurs, n'est pas à éliminer.

Cette cause d'erreur étant exclue à priori, une autre explication théorique deces faits pourrait être un gène récessif. Leven a en effet rapporté une forme diffuse qui pourrait à la rigueur en être un exemple. Mais rappelons qu'en 1928 la maladie de Meleda était encore facilement assimilée à toutes les kératodermies palmoplantaires congénitales. En fait, cette hypothèse, qui a été signalée par Michael et Isaacs, ne tient pas devant la somme des observations correctement étudiées.

è

Il reste maintenant à envisager l'unicité, sur le plan génique, de ces différentes variétés, diffuse et disséminée, de kératodermie.

Il est actuellement bien démontré que ces différentes variétés sont dominantes, autosomiques pures, non liées au sexe.

Cependant certains auteurs opposaient des arguments à cette unicité :

- la différence d'âge du début de l'affection, précoce dans la forme diffuse, retardée dans la forme disséminée, était l'un des arguments principaux,
- mais plusieurs explications peuvent être données, en faisant intervenir :
  - .soit des facteurs externes, en particulier la pression, le frottement,
  - .soit enfin une prédisposition individuelle comme le suggérait déjà Vohwinkel. Pour cet auteur la forme papulaire témoignerait d'une moindre disposition que la forme diffuse, ce qui s'accorderait avec l'apparition plus tardive de la forme papulaire.

En fait, la preuve en est principalement apportée par l'étude de pédigrées bien étudiés.

Siemens présentait déjà une famille dans laquelle il notait différentes variétés cliniques : forme striée chez les uns, et chez les autres,associations dekératodermie diffuse et

striée avec mofifications unguéales. Il qualifiait d'ailleurs cette kératodermie familiale de "heterophenism".

Michael pense que si la pathogénie des formes diffuse et disséminée doit être la même, il né s'en suit pas que l'anomalie génique (mutation) à l'origine de l'affection soit semblable dans les différentes formes cliniques.

D'autres exemples sont fournis par les observations de:

- Balzer qui signale le cas d'un homm e de 65 ans présentant une forme diffuse depuis l'enfance et qui voit apparaître des lésions punctiformes disséminées sur cette hyperkératose diffuse,
- Michael qui, dans le cadre de la variété disséminée, montrait toutes les transitions entre les formes ponctuées, cupuliformes, ou en placards,
- Lieberthal qui voit une forme disséminée qui dans la même famille atteint tantôt les paumes, tantôt les plantes, tantôt les deux à la fois.

Il n'y a donc aucune preuve contre l'unicité des kératodermies palmoplantaires diffuses et disséminées.

Touraine va plus loin et réunit en une vaste polydysplasie qu'il dénomme "polykératose congénitale" de nombreuses génodermatoses à traits communs aussi bien cliniques qu'histologiques et génétiques.

Nous avons donné au chapître des formes cliniques une longue liste des observations relatant ces diverses associations chez un même malade. Ces associations ont été aussi signalées chez des membres différents d'une même famille ; citons pour exemple les familles de :

- Thiers et Chanial, avec une mère atteinte de kératodermie symétrique en ilôts, un de ses enfants mort d'une érythrodermie ichtyosiforme, deux autres atteints l'un d'une kératodermie plantaire, l'autre d'une kératodermie palmoplantaire.
- Neumand qui, sur 10 sujets atteints de kératodermie disséminée en trouve 2 avec une peau ichtyosique.
- Lomhold pense d'ailleurs que l'anomalie est une forme d'ichtyose localisée.

Nous ne citerons pas tous les autres cas cités antérieurement.

Redisons seulement que la caractéristique essentielle de cet état héréditaire, l'élément fondamental qui en assure l'unité est une tendance à l'hyperplasie du processus de kératinisation de la peau et deses annexes, à la kératinisation

des muqueuses. A cette kératose, Touraine ajoute d'autres anomalies, toujours du type hyperplasique, qui affectent d'autres dérivés de l'ectoderme, telles que l'hyperpigmentation, l'hypertrichose, les dysodonties pour l'ectoderme cutané, des anomalies psychiques pour l'ectoderme nerveux et, parfois aussi, des dysraphies par trouble de la coalescencedes raphés.

L'unité clinique de cette polykératose congénitale trouve sa confirmation dans l'obéissance de tous ses éléments au mode d'hérédité en dominance régulière.

Nous critiquerons cependant l'extension trop hâtive du syndrome de polykératose.

Nous ne pensons pas en effet que le simple fait d'une obéissance de tous les éléments du syndrome au même mode d'hérédité en dominance régulière soit en elle-même suffisante pour les rattacher à la même anomalie génique.

En effet, bien des observations sont uniques dans leur type d'association et peuvent témoigner de plusieurs anomalies géniques transmises en dominance. D'autant que certaines d'entre elles apparaissent dans des familles à forte consanguinité. Nous donnerons comme exemple les cas uniques en leur genre de

- Hanhart : kératose palmo-plantaire avec retard de développement,

id : kératose palmoplantaire avec kératite,

id : kératose palmoplantaire + lipomes multiples. Cet auteur pense d'ailleurs pouvoir s'autoriser de ces trois observations pour constituer ce qu'il appelle un "Neuro-Ektodermal syndrom".

- Dimsdale : kératose palmoplantaire + atrophie optique héréditaire. Les Aïeux dans cette famille étaient cousins germains.

- Bataille et Duperrat : le père et la mère de leur premier cas étaient cousins issus de germain.

Nous ne pensons donc pas qu'il soit nécessaire de pratiquer un échafaudage génétique artificiel, hypothétique, pour essayer de faire entrer tous les faits observés d'hyperkératose dans un même type clinique.

L'étude génétique des kératodermies palmoplantaires permet à l'heure actuelle d'isoler nettement certaines variétés congénitales. L'observation que nous présentons, comme celle de Stevenson, en est un exemple en révélant une même expressivité de génération en génération. D'autres observations sont

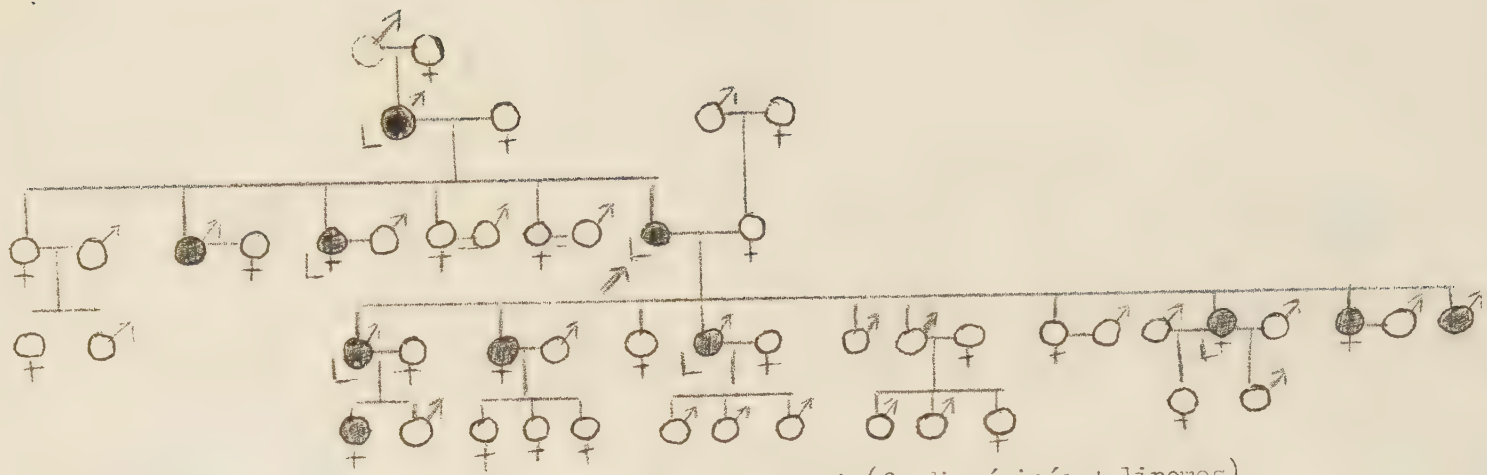

Hanhart (f. disséminée + lipomes)

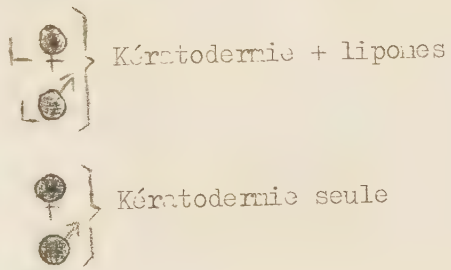

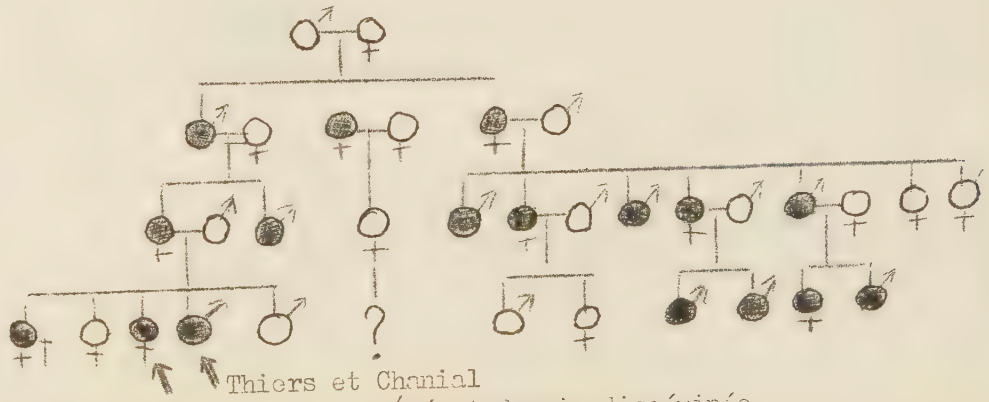

Thiers et Chanial
(Kératodermie disséminée
+ autres anomalies)

Tableau 12

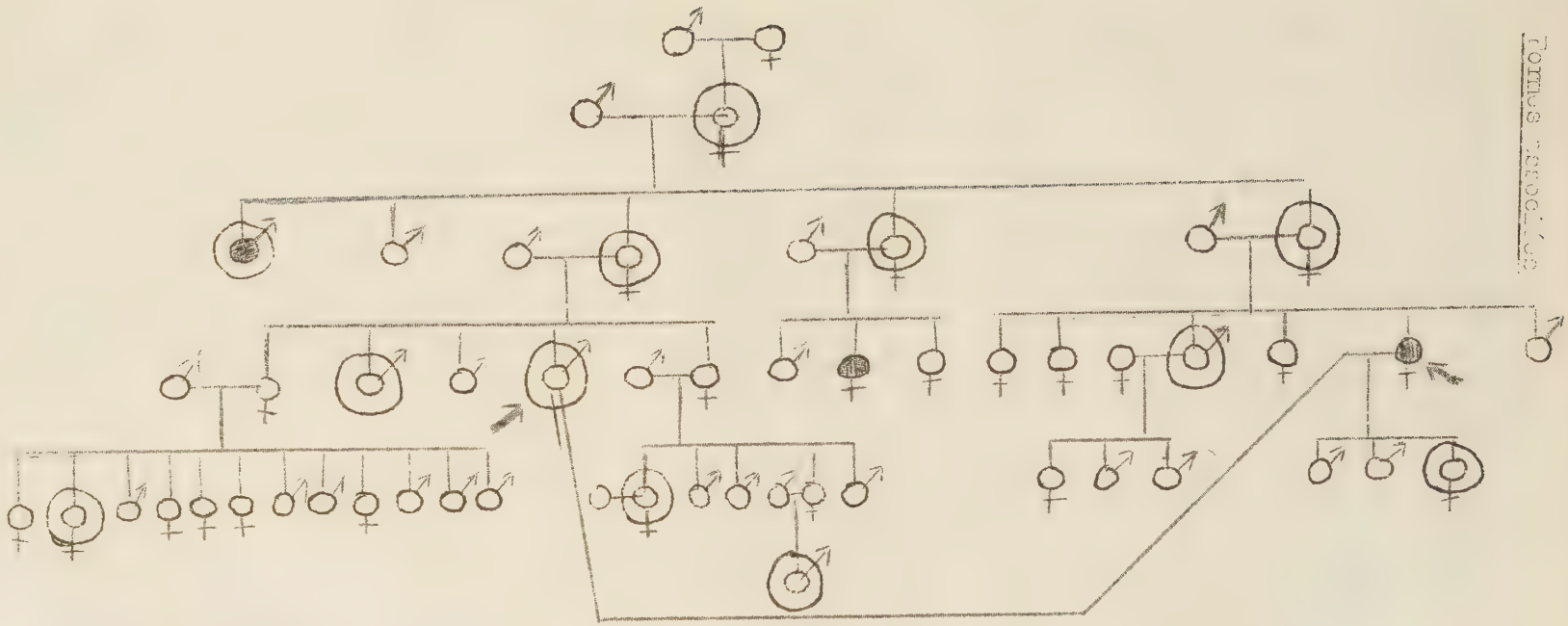

♂ sujets sains masculins

♀ féminins

atteints de K. p.p.

atteints d'atrophie optique

Dimsdale H.
(atrophie optique + tylosis
en fait : type de kératodermie mal précisé
et IV,9 est dit avoir aussi une kératose
auriculaire

Tableau 13

sont remarquables pour la même raison. Telle celle de Konsuloff qui, sur 5 générations, rapporte 63 cas dekératose localisée à la partie antérieure du talon.

Nous nous devons cependant de souligner que l'affection que nous présentons : kératodermie palmoplantaire de la variété "diffuse", est la résultante d'un composant héréditaire, et d'une composante ambiante. Ceci est une loi générale retrouvée dans d'autres affections telles que la maladie de Recklinghausen dont les lésions cutanées sont aggravées par la pédiculose, telles le xérodermo-pigmentosum aggravé par les rayons ultra-violet, l'épidermolyse bulleuse par les traumatismes ; l'ambiance ne fait qu'extérioriser une prédisposition.

Le composant héréditaire est ici strictement local et n'agit que sur les faces palmaires et plantaires.

Bien que cela sorte un peu du cadre de notre étude, il sera intéressant de noter brièvement les modes de transmission dans la maladie de Meleda et le syndrome dePapillon-Lefèvre.

Nous donnerons un tableau des pédigrées connus sur ces maladies. Leur lecture suffit à établir leur modalité de transmission (récessivité simple autosomique).

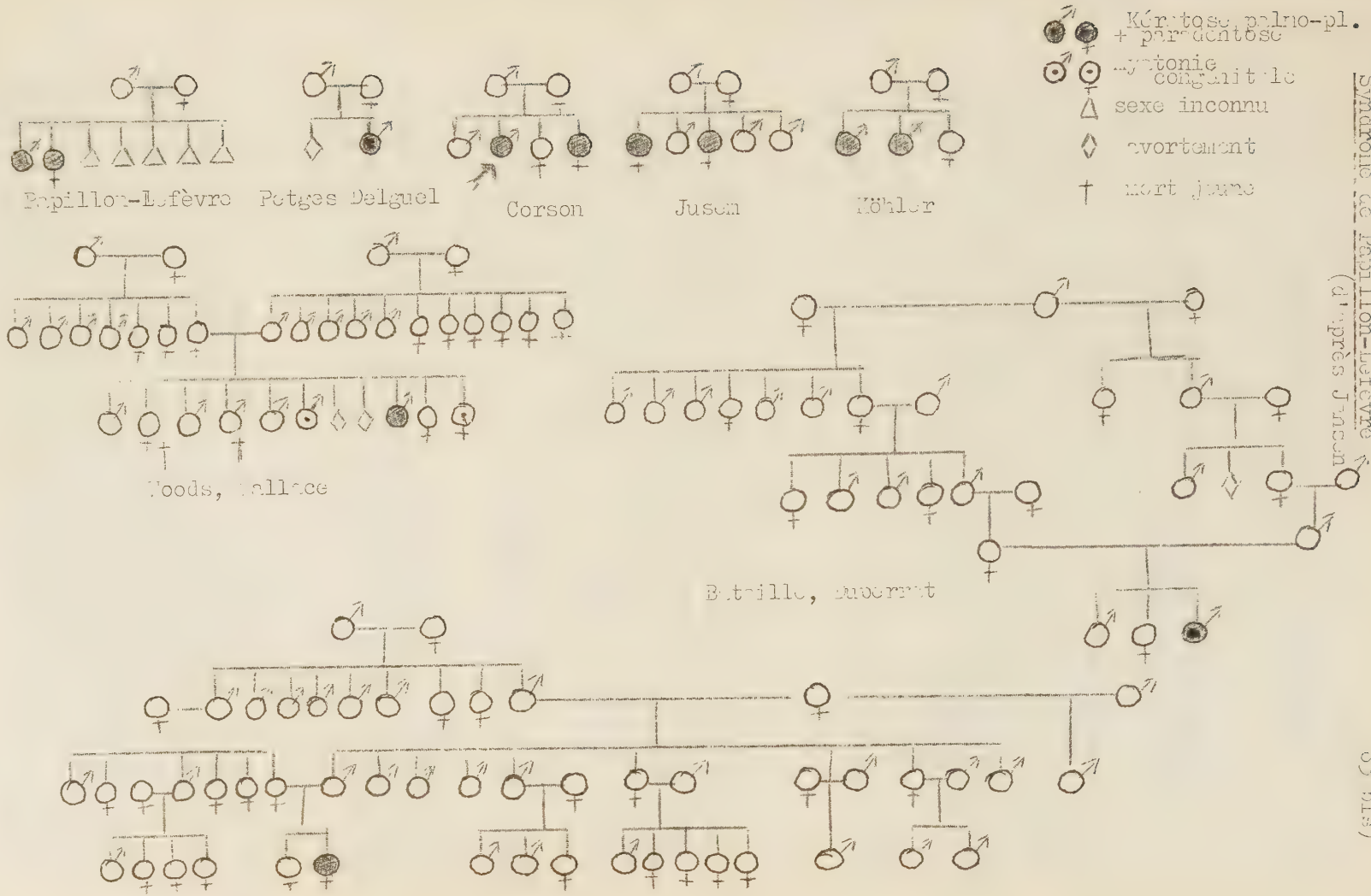
Kératose palmo-pl. + parodontose
Hypotonie congénitale
sexe inconnu
avortement
mort jeune
Papillon-Lefèvre
Potges Delguel
Corson
Jusen
Köhler
Woods, Wallace
Bataille, Duperrut
Jansen, Dekker

Tableau 14

RECHERCHE D'UNE ASSOCIATION FACTORIELLE.

Nous avons cherché dans notre observation familiale à mettre en évidence la possibilité d'une liaison génique de l'anomalie kératosique avec un gène déjà connu.

Pour ce faire, nous avons étudié chez les individus qui s'y sont prêtés le génotype sanguin et salivaire. Nous avons aussi étudié l'aptitude de chacun à rouler la langue, à goûter la phényl-thio-carbamide, à secréter une urine à odeur forte après ingestion d'asperge. Nous avons enfin étudié les dermatoglyphes de chacun des individus examinés et recherché chez eux d'autres anomalies congénitales possibles, en particulier une dyschromatopsie et une cécité nocturne.

Nous avons résumé dans le tableau 2 les résultats de notre enquête.

Le gène anormal que nous étudions n'était sûrement pas lié au sexe. Nous nous trouvions donc devant un gène autosomique. Or, l'étude de l'association factorielle chez l'homme se heurte à de grandes difficultés, car, si l'on prend au hasard deux facteurs mendeliens autosomiques, il y a seulement 1 chance sur 23 qu'ils soient sur le même chromosome, puisque l'homme possède 23 autosomes.

Or, en dehors des groupes sanguins et de quelques maladies rares, nous possédons bien peu de gènes "marqueurs" servant de repères chromosomiques.

L'aptitude à rouler la langue, à goûter la phényl-thio-arbamide, à secréter une urine à odeur forte après absorption d'asperge sont beaucoup plus sujettes à caution. De sorte que le pourcentage de chance de déceler une association factorielle est faible.

Il existe plusieurs méthodes mathématiques de calcul d'une association factorielle. Celle de Finney (1940) et celle de Penrose (1946) en particulier qui ne pouvaient nous convenir, car elles exigent des pédigrées plus étoffés que le nôtre.

Nous avons donc calculer le P. pour chacun des gènes marqueurs étudié, P désignant la probabilité de rencontrer par hasard une répartition identique à celle observée, au cas où 2 gènes seraient indépendants. Une valeur de P très petite est donc une présomption de liaison entre les deux gènes étudiés.

En supposant que deux paires d'allèles différentes soient situées sur le même chromosome : soit A dominant sur a pour une paire et B dominant sur b pour l'autre paire, et en supposant, de plus, qu'il n'existe pas de corrélation entre ces gènes pour la population étudiée (c'est à dire qu'un individu porteur de A peut être porteur de B ou de b avec la même fréquence que s'il était porteur du gène) ; si notre technique nous permet de déterminer à coup sûr le génotype des sujets, c'est à dire de savoir si un sujet est AaBb ou AAbb ou AaBB,etc, nous pouvons en examinant une famille nombreuse entreprendre l'étude d'une association factorielle existant entre le locaus de A et celui de B.

Une condition s'affirme cependant dès l'abord : en effet un couple aabb x aabb ne peut donner que des enfants aabb, de sorte qu'aucune recombinaison ne peut être décelée dans ce cas. Les chances de recombinaison varient d'autre part avec la distance de deux loci. J.B.S.Haldane a proposé de calculer cette distance en Morgan. Mais, en fait, nous n'avions pas les moyens de faire ce calcul. Nos résultats sont les suivants :

- système ABO : pas d'association factorielle.
- Système MN : pas d'association factorielle,
- système Rhésus : la possibilité d'une association factorielle de la kératodermie palmoplantaire avec le gène Rh a été évaluée par : $P \neq 0,06$.
- Système P : aucune conclusion n'a pu être tirée car les mères sont homozygotes pour le gène marqueur (IV-5) et(V-10). toutes les deux pp.
- système Kell : aucune information n'est également valable car les deux mères transmettrices se trouvent encore homozygotes a-a.
- Système Duffy : aucune chance d'association factorielle n'a été décelée,
- système Lewis : les deux mères se trouvaient encore homozygotes,
- système secréteur salivaire : aucune association factorielle n'a été découverte,
- asperges : pas d'association factorielle,
- Phényl-thio-carbamide : pas d'association factorielle
- aptitude à rouler la langue : pas d'association factorielle,
- autres maladies congénitales recherchées : aucune information valable ne peut être tirée puisque nous n'avons décelé aucune de ces malformations.

En conclusion, nous n'avons pas réussi à mettre en évidence une liaison génique avec le gène de la kératodermie palmoplantaire. Seul le gène Rh peut être très faiblement suspecté en raison d'un $P \neq 0,06$.

CONCLUSIONS

La kératodermie palmoplantaire congénitale, ou tylosis, est une affection le plus souvent familiale, héréditaire.

Elle se présente sous deux grands aspects cliniques :
- la forme diffuse palmoplantaire de Thost-Unna,
- la forme disséminée palmoplantaire des auteurs de langue anglaise.

La forme diffuse, comme la forme disséminée, s'accompagne parfois d'autres anomalies palmoplantaires :
- un érythème, dont nous avons discuté la physiopathologie,
- des bulles qui parfois précèdent les lésions kératosiques,
- une hyperidrose.

Ces deux grandes formes ont la même transmission génétique et on a pu les voir se succéder dans une même famille.

Leur transmission se fait en dominance, non liée au sexe, avec une pénétrance à 100%. L'observation que nous rapportons est à cet égard en conformité avec les données de tous les auteurs.

Certains veulent élargir le groupe de ces anomalies purement plantaire avec :
- d'une part des syndromes hyperkératosiques non purement palmoplantaires, allant de l'ichtyose aux hyperplasies cutanées, phanériennes ou des muqueuses, en passant par des affections telles que l'érythrodermie ichtyosiforme du nouveau-né,
- d'autre part des malformations diverses que nous avons signalées, les plus intéressantes nous paraissant être les anomalies du système nerveux et des organes des sens puisqu'ils relèvent avec l'épiderme de la même origine embryologique.

L'argument des auteurs en faveur de l'unicité est l'identité de transmission de ces différentes anomalies selon le mode dominant autosomique.

Nous avons discuté la valeur de cet argument, en raison principalement de la pauvreté des pédigrées donnés en exemple.

Le mode de transmission permet cependant d'éliminer avec certitude du cadre du tylosis palmoplantaire, la maladie de Meleda et le syndrome de Papillon-Lefèvre qui se transmettent en récessivité.

L'étude anatomo-pathologique de l'affection, ne montrant qu'une hyperkératose, ne permet aucune conclusion.

La physio-pathologie de l'affection est encore rudimentaire. L'étude de la vitaminémie A présente certainement un intérêt.

L'originalité de notre travail réside dans l'étude génétique complète d'une famille présentant une forme diffuse type Thost-Unna. Cette famille se compose de 28 membres dont 15 sont atteints. Nous avons personnellement étudiés 16 sujets des 4ème, 5ème et 6ème générations. Les sujetsatteints présentent une forme absolument pure, sans aucune autre anomalie associée. Nous pou donc en déduire une expression génique pure.

A l'aide des renseignements génotypiques, nous avons calculé la possibilité d'une liaison génique. Le seul résultat positif se situe au niveau du système Rhésus, encore la possibilité d'une liaison génique de la kératodermie palmoplantaire avec le gène Rh est-elle faible, puisque nous avons calculé un P # 0,06.

Vu :
Le Doyen
L. BINET

Vu : le Président :
R. TURPIN.

vu et permis d'imprimer
Le Recteur de l'Académie de Paris
J. SARRAILH

ADRIAN
Arch. f. Derm. u. Syph. 117 : 887, 1914.

AIGNER R.,
Wein. Klin. Wchnschr 65 : 860-862, oct. 9, 1953

ANDERSON I.,
Brit. J. Dermat. 63 : 126-129, April 1951

ARZT L. et FUHS H.,
Arch. of Derm. 145 : 325, 1924.

AUDRY et LAGUERRE,
Journal des mal. cut. 14 : 403, 1902

BABONNEIX L. et LAUTHANN,
Bull. Soc. fr. dermat. 43 : 759, 1936

BALL F.I.,
Arch. f. derm. u. Syph. 42 : 365, 1940

BALLANTYNE et ELDER,
Brit. Med. j. 1132, 1898.

BALZER F.,
Ann. de dermat. et Syph. 6 : 225, 1925

BALZER et BOYE,
Soc. fr.de derm. et de syph. 9, 1909

BALZER et DESHAYES,
Ann. de Derm. 386, 1906

BALZER et GERMAIN,
Ann. de Derm. 633, Juil. 1905

BARBER H.W.,
Proc. r. Soc. Med. (Sec. Dermat.) 27 : 292, 1934

BASCH G.,
Bull. Soc. fr. de Derm. et Syph. 41 : 945, 1934

BASSAGET,
Ann. de Derm. et Syph. 3 : 1356, 1894

BATAILLE R. et DUPERRAT,
Bull. Soc. Fr. de Derm. et de Syph. 59 :121-123, 1952

BECKER S.W. et OBERMAYER M.E.,
Modern Dermatology and Syphilology, Lippincott Company, 2nd ed., Philadelphia, 1947.

BECKET P.E.,
Arch. of Derm. and Syph. 43 : 1046, 1941

BENNET F.A.,
Aust. Med. Gaz. 12, 344, 1893.

BERGH,
Monatsch f. prakt. Derm. 34

BERGREEN P.,
Zentralbl f. Haut u. G. 67 : 284, 1943

BESNIER E.,
in Balzer
et moulage n°560, Hôpital Saint Louis 1879
Atlas 2 : 5, 1889

BETTMANN,
Zentralbl f. Haut u. G. 4 : 481, 1922
Arch. f. derm. 101 : 129, 1921

BEURMANN et GOUGEROT,
Ann. de Derm. p.629, Juil. 1905.

BEURMANN et GOUGEROT,
Soc. Dermat. et Syph. p.255, 9 nov. 1905

BEURMANN et GOUGEROT,
Ann. de Dermat. p.877, 1905

BLOOM D.,
Eug. News 16 : 210-211, 1931

BLOOM D.,
Arch. of Derm. and Syph. 25 : 1123,1932

BOGAERT V., L.,
J. Belg. Neur 63 : 3, 1935

BOHM,
Zentralblat. Derm. 162, 1904

BOISRAME R.,
Rev. Stomat. Paris 54, 242, 1953

BOSNJAKOVIC S.,
Acta dermato verner. 19, 88-122, 1938

BOSNJAKOVIC S. et KOGOJ,
Zentralbl f. Haut. u. G. 38: 784, 1931

BRAMWELL,
Clinical Studies, 1, 77 ...(in Gossage)

BRANN G.,
Arch. f. Dermat. u. Syph. 139 : 201, 1922

BRAUER,
Arch. f. Derm. u. Syph. 114 : 211, 1913

BRAUN,
Arch. f. Derm. u. Syph. 133, 201, 1922

BRUNAUER S.R.,
Zentralbl f. Haut. u. G. 7 : 241, 1923

BUSCHKE et FISCHER,
Ikonographia Dermat. 5 : 183, 1910

CASTEL, Du
Ann. de Derm. et Syph. 4ème ser. 1, 1232, 1900

CAVALIERI R.,
Dermo Sifilografo, 25 : 559-576, Dec. 1950

CHALMERS et KAMAR
J. Trop. Med. 20 : 121, 1917.

CHRIST J.,
Zentralbl f. Haut. u. G. 40, 1932

COCKAYNE E.A.,
Inherited Abnormalities of the Skin and its Appendages,
Oxford Press. P. 394, 1933

COLOMEN,
Arch. f. Dermat. u. Syph. 143 : 59, 1923

CORSON E.F.,
Arch. f. Derm. u. Syph. 40 : 639, 1939

CRAWFORD J.
Journal of an Embassy from the Govern General of India to
the Court of Ava, London 2nd ed. vol. 1. p. 318, 1854

CROCKER,
Brit. Journ. of Derm. 169, 1891

DARIER et coll.
Nouvelle Pratique Dermatologique, chez Masson t. VI :
pp. 353-384, 1936

DARIER,
Ann. de Dermat. et de Syph. 25 juillet 1889

DAVIES-COLLEY,
Tr. Path. Soc. London, 30 : 451, 1879

DEBROY et SAINTON
Bull. et Mem. Soc. Med. Hop. Paris 46 : 226, 1930

DECROO,
Thèse Paris 1905

DEGOS R.,
Dermatologie. Flammarion.

DENCER D.,
British J. Plast. Surg. 6 : 130-140, July 1953

DIMSDALE H.,
Proc. Roy. Soc. Med. 42 : 796, Oct. 1949

L. de Azua DOCHAO et Coll.
Actas dermo-sif. 41 : 531-533, 1950

DORKEN H.,
Hautarzt 6, 474-476, 1955

DUBREUILH et GUELAIN,
Ann. de Derm. 181, 1901

DUPERRAT et MONFORT,
Bull. Soc. Franc. Dermat. Syph. 266, 1955

EHRMANN,
Wiener Derm. Gesellschaft 1905

EVERALL John,
Brit. J. Derm. 66 : 54-56, Febr. 1954

FELDMAN S.,
Arch. of Derm. and Syph. 33 : 378, 1936

FISCHER,
Derm. Zeitschr. 32 : 114, 1921

FOX G.H.,
Journal of Cut. and Vener. Diseases, 1885

FUHS H.,
cf aussi ARZT etFUHS
Acta dermato-venereol, 5 : 11, 1924

GALEWSKY,
Arch. f. Derm. u. Syph. 138 : 445, 1922

GALLOWAY J.,
Brit. J. Derm. Syph. 30 : 123, 1918

GASSER I.,
Dermat. Wchnschr 121 : 289-296, 1950

GATES Reginald Ruggles,
Human Genetics, N.H. MacMillan Company pp.334-336,1946

GOSSAGE A.M.,
Quart. J. Med. 1 : 331-347, 1908

de GRACIANSKY P. et BOULE S.
Atlas de Dermatologie. Librairie Maloine, Paris
1952 et suiv.

GREITHER A.;
Hautarzt 5 : 447-450, 1954

HAHN,
Cité Par Reginald Ruggles Gates
Derm. Zeitschr, 18, 138, 1912

HAI M.A.,
Brit. Med. J., 1 : 941, April 22, 1950

HALLEY,
Scottish Med. and Surg. Journal, 1903

HALLOPEAU et CLAISSE,
Annales de Dermatologie, 1891

HAMANN,
Zentralbl f. Haut. u. G., 69 : 60, 1943

HANHART,
Cité par Reginald Ruggles Gates et Touraine
Dermatologica 94 : 286-308, 1947

HEUSS,
Mschr. f. Prakt. Dermat. 22 : 405, 1896

HOEDE K.,
Arch. f. Derm. u. Syph. 182 : 383, 1942
Erbpatholotie dermenschlichen Haut Hodb. d.
Erbbiolog. d. Menschen, III,441, 1940
Verlag Jul. Springer, Berlin.

HOVORKA C.
Arch. f. Dermat. 34 : 51, 1896

HOVORKA C. et EHLERS E.,
Arch. f. Derm. u. Syph. 40, 251, 1897

HUEI-LAN-CHUNG,
Arch. of Derm. and Syph. 36 : 303, 1937

HURIEZ C., DESMONS F., LAPOUILLE R.,
Commn. VII Congr. Derm. Syph. Franc., 161, 1953

HUTINEL J. et DINART H.,
Soc. Pediat. Paris, 1931

IONATA I.,
Riv. Ital. Stomat. (Ref. Rev. Stomat. Paris 54 : 1014
1953, Paris.

ISAACS P.,
Glasg. Med. J. 31, 175, 1950

JACOB F.H. et FULTON A.,
Brit. Med. J. 11 : 125, 1905

JADASSOHN et LEWANDOSKI,
Ikonogr. Dermat. 1906, P. 29, Fig. 8 et 9, tab.VI

JAMIESON,
Diseases of the Skin, 422, 1894

JANSEN L.H.,
J. Genetique humaine 5 (3-4), pp.216-224, 1956

JANSEN et DEKKER,
Dermatologica, Basel. 114(4), pp.207-219, Nov. 1956

E. JASO, A. Arbano CURBELO,
Rev. Espan. Pediat. 4 : 685-695, Sept-Oct.1948

JUNGHANNS,
Zentralbl f. Haut. u. G. 4 : 432, 1922

JUSEN R.,
Rev. Odont. Bras. 33 : 87, 1945

KEMPT et ALSTED G.,
Saertryk of "Hospitalstidende", 1933

KISSEL P., BEUREY J., BARBIER F.,
Presse Med. 60, 803, 1952
Rapport au VIIIème Congr. Derm. et Syph. Franc.,1,273,1953

KOGOJ,
* Actadermato-venereol. 15 : 264,1934
cité par Touraine
Hautarzt 4, II,1953

KOHLER J.A.,
Dtsch. Jahnärztl. Z. 8 : 885, 1953

KOMAI T.,
Pedigrees of hereditary diseases and abnormalities
found in the Japanese race, Kyoto, 1934

KONSULOFF S.,
Ztschr. Menschl. Vererb. u. Konstit. Lehre 27:761, 1944

LENGLET,
ThèseParis, 1902

LESSER,
Arch. f. derm. u. Syph. 246 : 1892

LEVEN L.,
Zentralbl f. Haut. u. G. 25 : 1, 1928

LEVY FRANKEL et JUSTER,
Rev. fr. de Derm. et Venereol. 10 Juillet 1923 (ou 24)

LIEBENTHAL D.,
Arch. f. Derm. u. Syph. : 7 : 127 : 1923
14 : 655, 1926

LIPSCHVETZ :
Zentralbl. f. Haut. u. G. 6 : 325 et332, 1923

LOBLOWITZ,
Prag. Med. Woch, 211, 1898

LOMHOLT S.
Hospitalstidende 77; 1934
Hudsygdommene og deres Behandling. G.E.C. Gad.3ème ed. Copenhagen 1948

LOUYOT P.,
Bull. Soc. Fr. Derm. Syph. 44 : 1626, 1937

LOWY,
Derm. Zentralbl; 169, 1902

MACLEOD J...H.,
Diseases of the Skin,London, H.L.Lewis and Co,Ltd, 1920

MANTOUX CH.,
Bull.et Mem. Soc.Med. desHop. Paris p.1892, 1er Dec.1916
Ann. de Derm. et Syph. p. 14, 1903.

MATSUMOTO,
Journal of Cut. Diseases, 36 : 280-284, 1918

MEIROWSKY E.,
Uberdie Entstehung der Sogenannten Kongenitalen Mibbildungen der Haut". Verlag Wilh.Braumüller, Wien u.Leipzig,1910
Arch. f. derm. u. Syph. 1 : 127, 1919

MICHAEL J.C.?
Arch. of Derm. and Syph. 27 : 78, 1933

MIESCHER G.,
Ztschr, XXXII, 276, 1921
Jb. Kinderkeilk, XLIV, 189, 1925

MONCORPS C.,
In Jadassohn J. : Handbuch der Haut-und Geschlechts Krankenheiten,Julius Springer,Berlin 1931,Vol.8, part.2 p.348

MONTILLI Giuseppe, PISANI Marco, SERRA Carlo,
Minerva Dermatologica, 32 (2), pp.33-49, Février 1957

MOOS V.L.
"Uber anadontie" Diss. Zurich, 1919

NAGER F.R.
Ztschr. f. Hals-, Nasen-u.Ohrenheilkde, 21, 427, 1928

NASS H.,
Dermat. Ztschr. XXX III, 338, 1921

NEUBERGER,
Monatsch f. Prakt. Derm. (cité par Gossage)

NLUMAN,
Arch. f. Derm. u. Syph., 42 : 163, 1898

NEXMAND P.H.,
Dermatologica, 99 : 157-164, 1949

NICOLAS J. et coll.
Bull. Soc. Fr. Dermat. et Syph. 43 : 921, 1936

OPPENHEIM,
Dermat. Woch. 115, 1922
Zentralbl. f. Haut. u. G. 6 : 325 et 332, 1923

OREL H.,
Eugenik, 3. H.3. (1937)

PALM G.,
Arch. f. Kinderkrankh 93, 307, 1931

PAPILLON et LEFEVRE P.,
Bull. Soc. Fr. Dermat. et Syph. 31 : 82-87, 1924

PAREO-CASTELLO et MESTRE,
Arch. of Derm. and syph. 19 : 154, 1929

PASINI,
Gion. it. delle Mal. Ven. e. delle Pelle III,1902

PENDRED,
Brit. Med. J. 1132, 1898

PERIN L.,
in Nouvelle Pratique Dermatologique T.VI,Masson,Paris 1936

PETGES et Delguel,
Journal de Médecine de Bordeaux, 9 : 374, 1927

PLATHNER C.H.,
Dtsch Zahnärgtl. Z. 6. : 361, 1951

PONTOPPIDAN,
Derm. Zeitschr. 11 : 260, 1905

PORTER,
Brit. J. Derm. 63 : 123-128, 1951

POSTOWSKY D.,
Acta dermato-venerol.11 : 305, 1930

RAFF,
Stereoskopischer Atlas von Neisser 1896

REZENDE (Joffre Marconded de)
Arq. Clin. 5 : 3-14, 1950

RICHNER H.,
Klin. Mbl. Augenheilkde 100 : 580, 1938

RIEHL,
Zentralbl f. Haut u. G. 6 : 325 et 332, 1923

RINSLAN,
Kératodermie disséminée symétrique palmaire et plantaire 68ème Congrés de l'Ass. Hollandaise de Derm. 30 mars 1924, revue par: Zentralbl. f.Haut.u.G. 15 : 195,1925
Acta Dermato-venerol.: 6 : 299, 1925

ROEDERER M.J.
Bull. et Mem. Soc. Fr. Derm. et Syph. 41 : 1771, 1934

SALARROLLANA F. Lana
Actas derma-sif. 38 : 632-633, mars 1947

SCHAFFER E.,
Arch. f. Dermat. u. Syph. 148, n°2, 425, 1925

SCHOTT,
Arch. f. Dermat. u. Syph. 183; 663, 1943

SCHIVERCH,
Schweiz. med. Wchnschr. 55 : 306, 1925 (2 avril)

SEZARY et HOROWITZ,
Bull. Soc. Fr. Derm. Syph. 43 : 1224, 1936

SHAFFER L.W.,
Urol. And Cutan. Rev. 49 : 622, 1945

SIELMANS H.W.,
Ned. Tijdschr. v. Geneesk. 74, 1945-46, 1930
Arch. f. derm. u. Syph. : 157 : 392, 1929
Arch. Rassen- u. Gessll.. Biolog. 17: 47 ; 1925
Arch. f. Derm. u. Syph. 151 : 384, 1926
Arch. f. Derm. u. Syph. 175 : 565, 1937

SKLARZ E.,
Arch. f. Derm. u. Syph. 144 : 295, 1923
Dermatologische Woch. 1 : 30, 1924

SORRENTINO
Gion. Ital. delle Mal. Ven. 555 : 1905

SPANNLANG :
Stzchr. f. Augenheilkde, 62 : 21, 1927

STEVENSON A.C. et SCOTT PEARSON D.N.F.,
Ann. Eugenics, 18 : 9-12, June 1953

SWEITZER S.,
Arch. of Derm. and Syph. 8 : 687, Nov. 1923

TAPPEINER :
Arch. f. Derm. u. Syph. 175, 453, 1937

TEMINE et ROODDE,
Bull. Soc. fr. Derm. 60 : 381-382, 1953

THIBAULT A.
Thèse Paris, 1889

THIBAULT H. et CHANIAL G.
Ann. de Derm. et Syph.Paris 84(3) :269-277,mai-juin 1957

THOST.A.,
Ueber erbliche Ichtyosis palmaris et plantaris cornea
(Thèse 1 vol. 37 p. Heidelberg 1880 von J. Horning ed.)

TOURAINE A.
Bull. Soc. fr. Derm. 181; 1943
307, 1944
Presse Médicale 63 : 1290, 1954
E.M.C. Dermatol. Fas 12I07 A I0, 1941
Ann. Derm. et Syph. 8ème série 3, n°9-10,252,sept-oct.1943
Presse Médicale, 53ème année, n°42, 558, 20-X-1945
Semaine des Hôpitaux, 28 : 28 : 1947
L'hérédité en Médecine, Masson édit. Paris, 1955

UNNA P.G.,
Viertelj-dermat.and Syph. (Wien) 1883,15, 231-270

VIDAL,
Soc. de Dermat. 12 janvier 1893

VOHWINKEL K.H.,
Arch. f. derm. u. Syph. 158 : 354, 1929

VOLAVSEK W.,
Zentralbl f. Haut u. G. 67, 1943

VORNER,
Arch. f. derm. u. Syph. 161, 1911
Arch. f. Derm. u. Syph. 1 : 56, 1901

WANNEMACHER E.,
Zbl. ges.Zahn, Mund-u. Kieferheilk 3 : 81, 1938
7 : 1, 1942

WEISSENBACH,
Bull. Soc. Fr. Derm. Syph. 43 : 1260, 1936

WIRZ F.,
Arch. f. Derm. u. Syph. 159 : 311, 1930

WOODS E.C., WALLACE W.R.J.
Oral Surgery 27 : 676, 194L

WEISLER,
Journal. Cut. Dis. 37 : 262, 1919

ZUMBUSCH,
Arch. f. derm. u. Syph. 115 : 394, 1901